Rev Inst Ciênc Saúde
2006 abr-jun; 24(2):85-8

Avaliação da expansão pulmonar por meio do teste de força muscular em paciente com espondilodiscite: relato de caso

Lung expansion evaluation by means of muscular strength test in a patient with spondylodiscitis: case report

Felipe Augusto da Silva *
Liliane Cristine Viteri *
Eliana Guidotti Botaro **
Aline Margioti Zanella ***

Resumo

A espondilodiscite é uma doença infecciosa incomum, autolimitada, que gera um processo inflamatório atingindo disco intervertebral e corpos vertebrais adjacentes, podendo estender-se para o espaço epidural e partes moles paravertebrais. O objetivo deste trabalho foi realizar teste de força muscular respiratória a fim de avaliar a expansibilidade da caixa torácica antes e após tratamento fisioterapêutico. Este estudo é um relato de caso de uma paciente de 37 anos, sexo feminino, internada na Santa Casa de São José do Rio Preto com diagnóstico de espondilodiscite em T10-T11 e L2-L3. Foi realizada uma avaliação fisioterapêutica e posteriormente aplicou-se um protocolo de tratamento com duração de 30 dias que consistiu de exercícios de reexpansão pulmonar (SMI, Inspiração em tempos) e incentivador inspiratório a volume Voldyne 5000. Os resultados obtidos foram por meio da mensuração de Pi Máx e Pe Máx e quantificação da intensidade de dor imediatamente antes e após a intervenção fisioterapêutica que demonstraram ao término do tratamento um aumento das pressões inspiratórias e expiratórias máximas e concomitantemente uma redução da dor. A intervenção fisioterapêutica gerou uma melhora da força muscular, da expansibilidade torácica e da dor do paciente com espondilodiscite.

Palavras-chave: Discite; Exercícios respiratórios; Técnicas de fisioterapia; Dor

Abstract

Spondylodiscitis is an uncommon self-limited infectious disease which generates an inflammatory process affecting the intervertebral disc and adjacent vertebral bodies, sometimes extending to epidural space and paravertebral soft tissues. This work aimed at carrying out a breathing muscle strength test in order to evaluate the chest cage expansibility before and after a physiotherapy treatment. This study is a case report about a 37-year-old female patient admitted at Santa Casa de São José do Rio Preto, Hospital in São José do Rio Preto, state of São Paulo, Brazil, with diagnosis of spondylodiscitis in T10-T11 and L2-L3. A physiotherapy evaluation was accomplished and later a 30-day treatment protocol was set up, consisting of lung re-expansion exercises (SMI, Inspiration in times) and incentive spirometry with Voldyne 5000 Volumetric Exerciser.The results were obtained by measuring Pi Max and Pe Max and quantifying the pain intensity immediately before and after physiotherapy intervention. At the end of the treatment, those results demonstrated an increase in maximum inspiratory and expiratory pressures and a concomitant pain reduction. Physiotherapy intervention improved muscle strength, chest cage expansibility, and relieved pain in patients with spondylodiscitis.

Key words: Discitis; Breathing exercises; Physical therapy techniques; Pain

Introdução

A fisioterapia respiratória dispõe de uma grande variedade de técnicas que interferem no comportamento da bomba ventilatória. Dentre elas destacam-se os exercícios respiratórios, que modificam o grau de participação dos músculos respiratórios com a finalidade de influir na ventilação pulmonar[6]. Todo paciente hospitalizado restrito ao leito, pode apresentar algum grau de disfunção respiratória, mesmo quando os pulmões não se encontram envolvidos. As alterações pulmonares não são restritas aos pneumopatas, podendo ocorrer em qualquer patologia[8].

A espondilodiscite é uma doença infecciosa pouco freqüente, incomum no ambiente hospitalar, de difícil diagnóstico, que gera um processo inflamatório, atingindo disco intervertebral e corpos vertebrais adjacentes, podendo estender-se para o espaço epidural e partes

* Graduados em Fisioterapia pela Universidade Paulista (UNIP) São José do Rio Preto.
** Docente responsável pela supervisão de estágio de Cardio-Respiratória da UNIP São José do Rio Preto.
*** Docente responsável pela supervisão de estágio de Ortopedia e Traumatologia da UNIP,. Especialista em Fisiologia e Biomecânica do Exercício Físico pela Faculdade de Medicina de São José do Rio Preto. Mestranda em Ciências Médicas pela Faculdade de Medicina de São José do Rio Preto. E-mail: amzanella@ibest.com.br

moles paravertebrais; ocorrendo uma infecção primária do núcleo pulposo com envolvimento secundário da placa terminal e cartilaginosa e corpo vertebral. Geralmente a infecção é benigna, autolimitada, similar a osteomielite vertebral, exceto que a osteomielite envolve primariamente os corpos vertebrais disseminando secundariamente para o espaço discal[9,12].

Quatro formas da doença foram reconhecidas: neonatal, infantil, hematogênica e primária. A espondilodiscite também pode ser caracterizada por outras duas formas: pós-operatória e espontânea, na qual é subdividida em juvenil e adulta, podendo ser causada por microrganismos aeróbios e anaeróbios gram-positivos e gram-negativos. No caso da etiologia por germes, a espondilodiscite é classificada em piogênica e não piogênica, onde os agentes mais comuns são as micobactérias e vários fungos[3,9].

As espondilodiscites mais prevalentes são as piogênicas e as associadas à infecção por tuberculose. A coluna lombar é o segmento mais freqüentemente envolvido, seguido pela coluna torácica e pela coluna cervical e sacral[11-12].

Os sinais e sintomas mais comumente encontrados são dor, espasmo da musculatura paravertebral, limitação de movimento, febre e calafrios. A dor é a principal queixa do paciente com diagnóstico de espondilodiscite, podendo ser local e irradiada para o abdômen, quadril, perna, sacro escrotal, virilha e períneo com intensidade de moderada a intensa e exacerbada por qualquer movimento da coluna, geralmente bem localizada ao nível do envolvimento, os sintomas radiculares aparecem em 50 a 93% dos casos[9].

Para o diagnóstico são realizados exames complementares por imagem e laboratoriais, como radiografia convencional, cintilografia óssea, VSGH (velocidade de hemossedimentação global) e a PCR (proteína c-reativa) na fase aguda. Também é solicitada hemocultura e urocultura na busca da identificação do agente etiológico específico e em alguns casos é indicado biópsia com agulha do corpo vertebral e/ou espaço vertebral afetado no intuito de confirmação diagnóstica[4-5,12].

O tratamento convencional proposto pelo médico é o uso de antibióticos para erradicação da infecção, juntamente com a imobilização do segmento afetado e cirurgia, ocasionalmente necessária. O uso de colete de suporte pode ser recomendado para diminuição das queixas álgicas e evitar progressão das deformidades provocadas pela destruição dos corpos vertebrais[3,9].

As metas da fisioterapia na espondilodiscite são a prevenção e a reversibilidade de possíveis lesões neurológicas, alívio da dor, manutenção da estabilidade da coluna vertebral e prevenção de complicações respiratórias[4].

A fisioterapia respiratória e motora é indicada para uma melhora da ventilação pulmonar e das retrações musculares. Dentre os recursos terapêuticos inclui-se o inspirômetro de incentivo cujos benefícios clínicos e terapêuticos são otimização da insuflação pulmonar, força muscular e da performance clínica do paciente em sua vida diária[1].

O manovacuômetro tem por finalidade medir pressões positivas (manômetro) e pressões negativas (vacuômetro). É um dos métodos disponíveis para avaliar e treinar, determinando com excelente precisão, fraqueza e possíveis alterações dos músculos respiratórios por meio da mensuração criteriosa da Pi Máx e Pe Máx. A força dos músculos inspiratórios é determinada pela Pi Máx (pressão inspiratória máxima) no qual o valor normal do adulto jovem varia de – 90 a –120 cm H_2O e a força dos músculos expiratórios é determinados pela Pe Máx (pressão expiratória máxima) com o valor normal no adulto jovem de +100 a +150 cm H_2O[14].

Os exercícios respiratórios visam promover aprendizagem de um padrão respiratório normal, conscientização dos movimentos tóraco-abdominais, ganho de força da musculatura respiratória, realização de atividades físicas e metabólicas de forma satisfatória com um gasto energético mínimo, reexpansão pulmonar, aumento da ventilação e da oxigenação e melhora da mobilidade da caixa torácica[5].

O exercício é dirigido, principalmente para a deficiência funcional devido ao trauma ou doença, sendo aplicado apenas indiretamente para reduzir a dor. O exercício ao recuperar a força, resistência, flexibilidade e também a mobilidade é um importante adjunto no tratamento da dor, porém na dor aguda os exercícios são contraindicados, exceto os auto administrados das extremidades e do tronco para conservar a amplitude de movimento articular[2].

Relato de caso

Paciente 37 anos, parda, sexo feminino, internada na Santa Casa de São José do Rio Preto, no período de fevereiro a abril de 2005, onde foi encaminhada para o Departamento de Neurocirurgia, com queixa de dorsalgia intensa de início súbito há quatro dias não relacionada ao exercício físico. Não existia história de infecção respiratória alta, adição às drogas e trauma local. Relatou que há aproximadamente dois anos realizou cirurgia para retirada das trompas e apendicite e há um mês esteve internada com fortes dores na coluna, na qual foi medicada com Diclofenaco Sódico e Paracetamol para alívio da dor.

Realizou radiografia de tórax onde se detectou imagem alterada em corpo vertebral T10–T11; tomografia computadorizada da coluna torácica, apresentando alteração osteolítica e, ressonância magnética onde se observou formação de abscesso e osteomielite ao nível de T10-T11 e L2-L3 confirmando o diagnóstico de espondilodiscite. Realizou também hemocultura e urocultura, onde apresentou aumento de colônias de *Escherichia coli*; exames laboratoriais como VSGH e o PCR com aumento em relação aos seus valores basais, permanecendo assim alterados até a alta hospitalar.

No tratamento médico foi usado antibioticoterapia e analgésicos.

A fisioterapia iniciou-se no quarto dia de internação, foi realizada uma avaliação em que a paciente encontrava-se restrita ao leito, referindo dor constante, latejante, localizada ao nível da lesão e irradiada para

caixa torácica (mais para o lado direito). Relatou piora da dor na posição ortostática e durante a respiração profunda. Ao exame físico apresentou espasmo da musculatura paravertebral e dificuldade de deambulação, na qual adotou postura antálgica (cifoescoliose). Na ausculta pulmonar observou-se diminuição do murmúrio vesicular em bases pulmonares sem ruídos adventícios.

Foi solicitada a quantificação subjetiva da intensidade de sua dor pela "escala numérica da dor"[13] apontando um valor entre 0 (ausência de dor) e 10 (pior dor possível), pois é sabido que a dor pode interferir na mecânica respiratória.

Escala numérica da dor

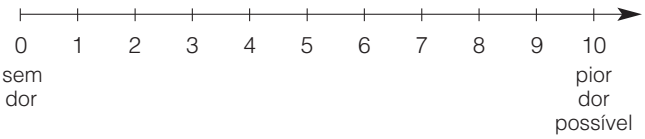

As pressões inspiratória e expiratória máximas foram durante a avaliação obtida por meio do manovacuômetro. O controle auscultatório por meio de estetoscópio da marca BD também foi utilizado para acompanhar diariamente o tratamento. Os métodos de avaliação descritos foram aplicados imediatamente antes e após as sessões fisioterapêuticas. O tratamento consistiu de um protocolo de exercícios respiratórios de reexpansão pulmonar, realizados uma vez ao dia, com duração de aproximadamente trinta minutos, cinco vezes por semana no período de trinta dias.

A postura utilizada para o tratamento (decúbito dorsal, sentado ou em posição ortostática com ou sem auxílio dos MMSS), era determinada pela intensidade de dor. O protocolo de exercício incluiu: SMI (Sustentação máxima da inspiração) devendo ser nasais, lentas, suaves e uniformes até atingir a capacidade inspiratória máxima, seguindo-se uma pausa variável de 3 a 10 segundos, para em seguida ocorrer à expiração oral, lenta, contínua sem esforço até atingir o volume de reserva expiratório máximo, realizada em três séries de dez repetições; inspiração em tempos que consiste em inspiração preferencialmente nasal, suave, curta, interrompida por curtos períodos de pausa pós-inspiratória e programada para três tempos repetitivos. A expiração deve ser realizada por via oral até o nível de repouso expiratório, realizada em três séries de dez repetições; incentivador inspiratório a volume Voldyne 5000, realizado em duas séries de dez repetições.

A paciente assinou o termo de consentimento livre e esclarecido, o qual juntamente com o projeto de pesquisa foram enviados e aprovados sem restrições pelo Comitê de Ética em Pesquisa do Instituto de Moléstia Cardiovasculares (IMC) de São José do Rio Preto.

Resultados e Discussão

Na avaliação inicial a paciente encontrava-se restrita ao leito, com dificuldade de deambulação, apresentando dor ao nível da lesão e irradiada para a caixa torácica sendo exacerbada durante a respiração profunda, adotando postura antálgica. Segundo Giovanetti *et al.*[8] (2004), todo paciente restrito ao leito apresenta algum grau de disfunção respiratória, mesmo quando os pulmões não se encontram envolvidos.

Na ausculta pulmonar observou-se diminuição do murmúrio vesicular em bases pulmonares com oscilação da diminuição do murmúrio vesicular em função da dor e da imobilização no leito, apresentando melhora após o protocolo de tratamento. Segundo Azeredo[1] (2000), posicionar o paciente corretamente pode resultar em uma melhor redistribuição dos volumes pulmonares, procurando manter a CRF (capacidade residual funcional) a mais normal possível.

O protocolo de exercícios para reexpansão pulmonar incluiu; SMI (sustentação máxima da inspiração), inspiração em tempos e incentivador a volume Voldyne 5000. Segundo alguns autores[6,10] a fisioterapia respiratória dispõe de técnicas como os exercícios respiratórios que influenciam na bomba respiratória, modificando o grau de participação dos músculos respiratórios com a finalidade de influir na ventilação pulmonar.

Ao término da pesquisa observou-se aumento da Pi Máx e Pe Máx e redução da dor, a média da dor antes da intervenção fisioterapêutica era igual a 4,80 e após a intervenção passou para 2,77 (Tabela 1). O presente estudo em concordância com outros autores[2,7] considera que o exercício é dirigido principalmente para a deficiência funcional da doença, sendo um importante adjunto no tratamento da dor ao recuperar a força, a resistência e também a flexibilidade, reduzindo indiretamente a dor.

As médias encontradas da Pi Máx antes e após a intervenção fisioterapêutica foram de M=90,33; DP=51,6 cm H_2O e M=102,33; DP=44,13 cmH_2O respectivamente (Tabela 1). Em relação a Pe Máx, os valores encontrados foram de M=93,67; DP=24,02 cmH_2O antes e M=105,67; DP=45,51 cmH_2O (Tabela 1) após intervenção. Segundo Azeredo[1] (2000), a variação pressória pode demonstrar que este protocolo de tratamento não fortalece os músculos respiratórios, e sim melhora a sua performance clínica.

Na análise estatística utilizou-se o teste t-pareado bicaudal, o qual foi considerado relevante e significativo, apresentando valores inferiores ao alfa = 0,05. Encontrou-se portanto um valor de P=(0,000000000048) para dor, P=(0,0000000067) para Pi Máx e P= (0,000000000011) para Pe Máx, demonstrando que o estudo proposto pode ser aplicado em qualquer amostra da patologia relatada.

Tabela 1. Médias das variáveis da Pi Máx, Pe Máx e Dor

	Pré intervenção	Pós intervenção	Valor de P
Dor	4,80 ± 4,23	4,23 ± 4,25	P=0,000000000048
Pi Max	90,33 ± 51,60	102,33 ± 44,13	P=0,0000000067
Pe Max	93,67 ± 24,02	105,67 ± 45,51	P=0,000000000011

Pi Máx = Pressão inspiratória máxima
Pe Máx = Pressão expiratória máxima

Conclusão

Conclui-se com esse estudo que a intervenção fisioterapêutica gera uma melhora da força muscular, da expansibilidade torácica e da dor do paciente com espondilodiscite.

Referências

1. Azeredo CAC, Polycarpo MR, Queiroz AN. Manual prático de fisioterapia respiratória. Rio de Janeiro: Lidador; 2000.

2. Cailliet R. Dor: mecanismos e tratamento. Porto Alegre: Artmed; 1999.

3. Espada FV, Costa PM, Leite da Cunha AS, Montes JM, Cruz ME. Espondilodiscite. Acta Méd Port. 2003; 16:279-84.

4. Falavigna A, Ferraz FAP. Espondilodiscite cervical espontânea causada por *Salmonella typhi* em paciente imunocompetente. Arq Neuropsiquiatr. 2002; 60(4):1034-7.

5. Farage L, Martins JWG, Filho MF. Instrumentação anterior da coluna em espondilodiscite tuberculosa. Arq Neuropsiquiatr. 2002;60(1):142-4.

6. Feltrim MIZ, Jardim JRB. Movimento toracoabdominal e exercícios respiratórios: revisão da literatura. Rev Fisioter Univ São Paulo. 2004;11(2):105-13.

7. Fica A, Bozán F, Aristegui M, Bustos P. Espondilodiscitis: análisis de una series de 25 casos. Rev Méd Chile. 2003;131(5):474-82.

8. Giovanetti EA, Boueri CA, Braga KF. Estudo comparativo dos volumes pulmonares e oxigenação após o uso do Respiron e Voldyne no pós-operatório de cirurgia abdominal alta. Reabilitar. 2004; 6(25):30-9.

9. Greemberg MS. Discite. Porto Alegre: Artment; 2003.

10. Irwin S, Tecklin JS. Fisioterapia cardiopulmonar. São Paulo: Manole; 1994.

11. Leal FSCB, Tella Jr OI, Bonatelli APF, Heculano MA, Aguiar PH. Espondilodiscites sépticas. Diagnóstico e tratamento. Arq Neuropsiquiatr. 2003;61(3):829-35.

12. Lessa LAD, Aihara AY, Natour J, Fernandes ARC. Diagnóstico por imagem nas espondilodiscites infecciosas. Rev Bras Reumatol. 2004;44(3):230-4.

13. Smeltzer SC, Bare BG. Brunner e Suddarth: tratado de enfermagem médico-cirúrgica. 9ª ed. Rio de Janeiro: Guanabara Koogan; 2002.

14. Winkelmann EP, Kern E, Silva AMV, Marchi PLB, Valle PHC, Costa D, *et al*. Efeitos do treinamento e destreinamento da força muscular respiratória em soldados. Fisioter Mov. 2003;16(3):35-46.

Recebido em 06/2/2005
Aceito em 11/4/2005