UNIVERSIDADE PAULISTA – UNIP

JÉSSIKA TAKAKI

ASPECTOS DA RELAÇÃO ENTRE PARÊNQUIMA E ESTROMA EM LESÕES ACTÍNICAS NEOPLÁSICAS DE OCORRÊNCIA NATURAL EM GATOS

SÃO PAULO

2024

JÉSSIKA TAKAKI

ASPECTOS DA RELAÇÃO ENTRE PARÊNQUIMA E ESTROMA EM LESÕES ACTÍNICAS NEOPLÁSICAS DE OCORRÊNCIA NATURAL EM GATOS

Dissertação apresentada ao Programa de Pós-Graduação em Patologia Ambiental e Experimental da Universidade Paulista – UNIP, para a obtenção do título de Mestre em Patologia Ambiental e Experimental, sobre orientação do Prof. Dr. José Guilherme Xavier.

SÃO PAULO
2024

Takaki, Jéssika.
Aspectos da relação entre parênquima e estroma em lesões actínicas neoplásicas de ocorrência natural em gatos / Jéssika Takaki. - 2024.
40 f. : il. color. + CD-ROM.

Dissertação de Mestrado apresentada ao Programa de Pós-Graduação em Patologia Ambiental e Experimental da Universidade Paulista, São Paulo, 2024.
Área de concentração: Patologia Animal - Histologia.
Orientador: Prof. Dr. José Guilherme Xavier.

1. Carcinoma de células escamosas. 2. COX-2. 3. Felino. 4. Microambiente tumoral. 5. Miofibroblasto. I. Xavier, José Guilherme (orientador). II. Título.

Ficha elaborada pelo Bibliotecário Rodney Eloy CRB8-6450

JÉSSIKA TAKAKI

ASPECTOS DA RELAÇÃO ENTRE PARÊNQUIMA E ESTROMA EM LESÕES ACTÍNICAS NEOPLÁSICAS DE OCORRÊNCIA NATURAL EM GATOS

Dissertação apresentada ao Programa de Pós-Graduação em Patologia Ambiental e Experimental da Universidade Paulista – UNIP, para a obtenção do título de Mestre em Patologia Ambiental e Experimental, sobre orientação do Prof. Dr. José Guilherme Xavier.

Aprovado em:

BANCA EXAMINADORA

_____/__/_____

_____/__/_____

_____/__/_____

DEDICATÓRIA

Dedico esse trabalho a minha filha, a menina forte, corajosa e doce Luísa (meu pacotinho não poderia ser mais perfeito) que me ensina todos os dias resiliência e a imensidão do amor, ao amor da minha vida Mario Fabre e ao meu pequenino gato branco, Legolas.

AGRADECIMENTOS

Agradeço primeiramente ao professor José Guilherme Xavier pela orientação, a escolha do mestrado se deu, principalmente, para ser orientada por este professor.

À Capes pela bolsa concedida.

A minha família, Mario e Luísa, pelo apoio e suporte em todos os momentos.

Aos meus colegas Breno Salzedas e Raquel Romano pelo apoio e amizade durante essa jornada.

À todos os docentes do programa de pós-graduação da Universidade Paulista.

Ao Prof. Franco Ferraro Calderaro por todo incentivo desde o inicio, pela paciência, pelo profissionalismo, minha admiração será eterna.

Ao Prof. Claudio Rossi, pelos ensimentos, apoio e amizade durante todos esses anos até aqui.

Ao Paulo Vedovato pela histotécnica.

À Gabriela Aschenbrenner pelo suporte durante os últimos dois anos.

À todos que de alguma forma contribuíram de alguma forma neste projeto.

Artigo a ser submetido ao periódico Pesquisa Veterinária Brasileira.

ASPECTOS DA RELAÇÃO ENTRE PARÊNQUIMA E ESTROMA EM LESÕES ACTÍNICAS NEOPLÁSICAS DE OCORRÊNCIA NATURAL EM GATOS

Jéssika Takaki[1]; Bruna Cardim Polonio[1]; Lívia Queiroz Brito[1]; Eliana Aparecida Perrone[1]; José Guilherme Xavier[1]

ABSTRACT.- Takaki, J.; Polonio, B.; Brito, L.Q.; Perrone, E.A.; Xavier, J.G**.** [**Aspects of the relationship between parenchyma and stroma in naturally occurring actinic neoplastic lesions in cats.]** Aspectos da relação entre parênquima e estroma em lesões actínicas neoplásicas de ocorrência natural em gatos. *Pesquisa Veterinária Brasileira*. 1. Pós-graduação em Patologia Ambiental e Experimental da Universidade Paulista,Rua Doutor Bacelar, 1212, Vila da Saúde, São Paulo, SP, 04026-002, Brasil; E-mail: jessika.takaki@gmail.com

Actinic neoplastic lesions result from cumulative excess exposure to ultraviolet radiation, potentially leading to malignant epithelial tumors. Studies have linked this behavior to the activation of COX-2 by ultraviolet radiation in squamous cell carcinomas (SCC), inducing epithelial-mesenchymal transition (EMT). One of the markers of EMT is vimentin, an innate intermediate filament in mesenchymal cells involved in the invasion process in carcinomas. Tumor progression encompasses not only genetic and epigenetic changes in neoplastic cells but also stromal modulation and extracellular matrix production in the tumor microenvironment, particularly highlighting collagen deposition. This study evaluated naturally occurring actinic lesions on the pinnae of cats, relating them to the classification and histopathological grading of the processes, COX-2 and vimentin immunoexpression in neoplastic cells, and the investigation of myofibroblastic modulation and collagen deposition patterns in the lesion. Twenty samples of cat pinnae were evaluated, including 2 actinic keratoses and 18 SCCs of different malignancy grades. Although not statistically significant, there was a trend toward increased COX-2 expression in neoplastic cells, myofibroblastic activation, and collagen deposition in the stroma, correlating with lesion aggressiveness. No vimentin expression was identified in malignant cells. These findings indicate modifications in the lesion microenvironment, particularly related to foci of neoplastic invasion, providing insights for better understanding these conditions and potential therapeutic interventions aimed at improving the quality of life for animals.

Key-words: squamous cell carcinoma, COX-2, feline, myofibroblast, tumor microenvironment

RESUMO.- [ASPECTOS DA RELAÇÃO ENTRE PARÊNQUIMA E ESTROMA EM LESÕES ACTÍNICAS NEOPLÁSICAS DE OCORRÊNCIA NATURAL EM GATOS.] Lesões actínicas neoplásicas decorrem do excesso cumulativo de exposição à radiação ultravioleta podendo originar tumores epiteliais malignos. Há estudos que relacionam tal comportamento com a ativação de COX-2 pela radiação ultravioleta em carcinomas de células escamosas (CCE), induzindo a transição epitelial mesenquimal (TEM). Um dos marcadores da TEM é a vimentina, filamento intermediário inato em células mesenquimais, envolvido no processo de invasão em carcinomas. A progressão tumoral compreende não apenas alterações genéticas e epigenéticas nas células neoplásicas, mas também a modulação estromal, e a produção da matriz extracelular no microambiente tumoral, com destaque para a deposição de colágeno. Neste estudo foram avaliadas lesões actínicas de ocorrência natural em pina de gatos, relacionando-as à classificação e graduação histopatológica dos processos, imunoexpressão de COX-2 e vimentina nas células neoplásicas, além da investigação da modulação miofibroblástica e do padrão de deposição colagênica na lesão. Foram avaliadas 20 amostras de pima de gatos, sendo 2 ceratoses actínicas e 18 CCEs de diferentes graus de malignidade. Embora sem diferença estatisticamente significante, evidenciou-se uma tendência ao aumento na expressão de COX-2 nas células neoplásicas, e a ativação miofibroblástica e deposição colagênica em estroma, acompanhando a agressividade lesional. Não foi identificada expressão de vimentina nas células malignas. Tais achados evidenciam modificações no microambiente lesional, relacionadas em particular aos focos de invasão neoplásica, fornecendo subsídios para uma maior compreensão dessas condições e possíveis intervenções terapêuticas com a finalidade de melhorar a qualidade de vida dos animais.

Palavras-chave: carcinoma de células escamosas, COX-2, felino, microambiente tumoral; miofibroblasto

LISTA DE ILUSTRAÇÕES

Fig. 1. Diagnóstico histopatológico de acordo com a graduação de malignidade de 20 amostras de lesões actínicas neoplásicas em pina de gatos. 21

Fig. 2. Fotomicrografia evidenciando processo de ceratose actínica em felino, apresentando eventuais agregados de ceratinócitos atípicos, hematoxilina-eosina. 22

Fig. 3. Fotomicrografia de corte histológico de pina evidenciando sítios de invasão dérmica, com perda de continuidade da membrana basal epidérmica, em CCE grau I de malignidade, hematoxilina-eosina. 22

Fig. 4. Fotomicrografia de corte histológico de pina evidenciando sítios de invasão do tecido cartilaginoso por ceratinócitos neoplásicos, em CCE grau II de malignidade, hematoxilina-eosina. 23

Fig. 5. Fotomicrografia de corte histológico de pina evidenciando expansão de população pleomórfica de ceratinócitos disposta em blocos, com frequentes figuras de mitose, em CCE grau II de malignidade, hematoxilina-eosina. 23

Fig. 6. Fotomicrografia de corte histológico de pina exibindo focos com fraca imunopositividade citoplasmática de ceratinócitos para COX-2 em dermatose actínica (DAB, contracorada com hematoxilina de Harris 25

Fig. 7. Gráfico apresentando o padrão de imunopositividade de ceratinócitos para COX-2 em dermatose actínica e CCE de diferentes graus em pina de gatos. 25

Fig. 8. Fotomicrografia de corte histológico de pina exibindo focos com fraca a moderada imunopositividade citoplasmática de ceratinócitos para COX-2 em CCE grau I de malignidade (DAB, contracorada com hematoxilina de Harris). 26

Fig. 9. Fotomicrografia de corte histológico de pina exibindo focos com intensa imunopositividade citoplasmática de ceratinócitos para COX-2 em CCE grau II de malignidade (DAB, contracorada com hematoxilina de Harris). 26

Fig. 10. Fotomicrografia de corte histológico de pina exibindo CCE grau III de malignidade, com preservação da deposição colagênica em derme superficial, seguida por subversão arquitetural e rarefação colagênica em sitio de crescimento neoplásico (asterisco), tricrômico de Masson. 27
Fig. 11. Fotomicrografia de corte histológico de pina exibindo CCE grau II de malignidade, com blocos de céluals neoplásicas inadindo tecido conjuntivo, envolvendo espessas fibras colagênicas dispostas vertiocalemnte, em paralelo (setas), tricrômico de Masson. 27
Fig. 12. Fotomicrografia de corte histológico de pina exibindo CCE grau III de malignidade, com a deposição de fibras colágenas dispostas em paralelo, no entorno dos blocos de invasão neoplásica, tricrômico de Masson. 28
Fig. 13. Fotomicrografia de corte histológico de pina exibindo discreta deposição colagênica em foco de invasão neoplásica, em CCE grau II de malignidade, tricrômico de Masson. 28
Fig. 14. Fotomicrografia de corte histológico de pina exibindo deposição de fibras colágenas curtas e delgadas, exibindo referingência vermelha, sob polarização, em meio à população de células neoplásicas infiltrantes, em CCE grau II de malignidade, picro-sírius. 29
Fig. 15. Gráfico apresentando o padrão de imunopositividade de células estromais fusiformes para alfa actina de músculo liso em dermatose actínica e CCE de diferentes graus em pina de gatos 30
Fig. 16. Fotomicrografia de corte histológico de pina exibindo imunopositividade focal para para alfa actina de músculo liso em área estromal em dermatose actínica (DAB, contracorada com hematoxilina de Harris). 30
Fig. 17. Fotomicrografia de corte histológico de pina exibindo imunopositividade para alfa actina de músculo liso em entorno de colônia neoplásica dérmica em CCE grau II de malignidade (DAB, contracorada com hematoxilina de Harris). 31
Fig. 18. Fotomicrografia de corte histológico de pina exibindo intensa imunopositividade citoplasmática para alfa actina de músculo liso em população estromal, na transição entre tecido neoplásico e estroma, em CCE grau III de malignidade, DAB contracorada com hematoxilina de Harris. 31

LISTA DE QUADROS

Quadro 1 - Painel de marcadores imuno-histoquímicos utilizados para a imunomarcação das lesões actínicas em pina de gatos. 18

Quadro 2. Relação dos gatos portadores de lesões actínicas neoplásicas em pina, considerando raça, gênero, idade, diagnóstico e graduação histológica 20

Quadro 3. Relação dos gatos avaliados, considerando diagnóstico e graduação histológicas, índice mitótico, expressão de COX-2, de vimentina e de alfa actina de músculo liso. 24

LISTA DE ABREVIATURAS E SIGLAS

µm	Micrômetro
CA	Ceratose actínica
CAF	Fibroblasto associado ao câncer
CCE	Carcinoma de células escamosas
CGA	Campo de grande aumento
CPD	Dímero de pirimidina ciclobutano
DAB	Diaminobenzidina-3´3
DNA	Ácido desoxirribonucleico
EROS	Espécies reativas de oxigênio
FAP	Proteína ativadora fibroblástica
FSP-1	Proteína miofibroblástica específica
MAT	Microambiente associado ao tumor
MEC	Matriz extracelular
MMP	Metaloproteinase
PDGFRa	Receptor de fator de crescimento derivado de plaquetas alfa
PG	Prostaglandina
PGE2	Prostaglandina E2
PPS	Fotoprodutos
TBS	Solução salina tamponada com Tris
TEM	Transição epitelial mesenquimal
UVB	Ultravioleta B
UVR	Radiação ultravioleta
α-SMA	Alfa actina de músculo liso

SUMÁRIO

1. Introdução e revisão de literatura 14
2. Materiais e métodos 16
2.1. Animais 16
2.2. Classificação e graduação histológica 17
2.3. Procedimento histoquímico – métodos tricrômico de Masson e picrosirius 17
2.4. Procedimento imuno-histoquímico 17
2.4.1. Avaliação da expressão de COX-2 18
2.4.2. Avaliação da expressão de vimentina 18
2.4.3. Expressão de alfa actina de musculatura lisa (α-SMA) 18
2.5. Avaliação estatística 19
3. Resultados 20
4. Discussão 32
5. Conclusão 36
6. Referências 37

1. Introdução e revisão de literatura

A exposição prolongada ou recorrente à radiação ultravioleta (UVR) causa inflamação, imunossupressão e reparo ineficaz de mutações no DNA (ácido desoxirribonucleico), possibilitando a replicação descontrolada de ceratinócitos (Mancebo & Wang 2014). Pesquisas destacam o papel da radiação ultravioleta B (UVB) como precursor significativo de lesões neoplásicas, podendo causar danos diretos ao DNA, formando dímeros de pirimidina ciclobutano (CPDs) e fotoprodutos 6-4 (6-4PPs) (Ciazynska et al. 2021). Gross et al. 2005 referem mutações induzidas pela radiação UV no gene supressor tumoral p53 e p16, críticos na indução de apoptose e no controle da divisão celular, resultando em clones de ceratinócitos resistentes a apoptose e deficientes no reparo do DNA. Além disso, a radiação UVB pode induzir inflamação crônica, fator crítico na promoção da carcinogênese cutânea, associando-se ao aumento na produção de espécies reativas de oxigênio (EROs), que danificam ainda mais o DNA e promovem transformação maligna nas células (Al-Sadek & Yusuf 2024). Se a população de ceratinócitos alterados se expandir suficientemente, uma ceratose actinica (CA), compreendida como carcinoma “in situ”, se desenvolverá (Gross et al. 2005, Callen et al. 1997). O carcinoma *in situ* é uma forma inicial de carcinoma de células escamosas (CCE), confinado à epiderme, caracterizado por células atípicas ao longo da epiderme, com comprometimento da distribuição em estratos. Assim, compõem o quadro displasia epitelial, perda da polaridade nuclear, ceratinócitos gigantes. Tal condição pode servir como precursora do CCE invasivo, sendo esta uma neoplasia maligna comum em cães e gatos originária de ceratinócitos (Berking et al. 2023, Daleck & Denardi 2016, Gross et al. 2005). Tumores com esta etiologia são quase exclusivamente vistos em cabeça, sendo os gatos de pelagem branca ou com áreas brancas sujeitos a maior risco. Como os pelos são uma barreira física para a radiação UV, e a melanina uma barreira química, os CCEs se originam em locais onde os pelos são esparsos, em áreas não pigmentadas, como orelhas, pálpebras, plano nasal e área temporal. Não há predisposição relacionada a sexo e idade (Murphy 2013).

Os CCEs podem ser localmente destrutivos e altamente invasivos, determinando progressiva perda tecidual, sendo a ocorrência de metástases reportada como rara ou de decurso tardio na evolução da doença (Gross et al. 2005).

Histopatológicamente identifica-se ceratinócitos atípicos com perda de polaridade, cariomegalia, núcleos hipercromáticos e macronucléolos, invadindo a derme com ou sem associação à epiderme, organizados em ilhas, cordões ou individualizados, exibindo graus variáveis de diferenciação escamosa. A formação de pérolas córneas é diretamente proporcional ao grau de diferenciação celular (Meuten 2002).

Os tumores são mais do que massas insulares de células transformadas em proliferação, são tecidos complexos compostos por vários tipos celulares distintos que participam de interações heterotípicas no microambiente associado ao tumor (MAT), constituído por células neoplásicas, estromais, imunes, assim como por componentes da matriz extracelular (MEC), citocinas e fatores de crescimento (Hanahan & Weiberg 2011). A MEC é definida como uma mistura complexa de proteínas, proteoglicanos e glicoproteínas adesivas que fornecem, suporte estrutural e mecânico para células e tecidos (Huang et al. 2021). Sinais biofísicos e bioquímicos liberados pela MEC são importantes na regulação da proliferação, diferenciação e sobrevida celulares, influenciando por exemplo, nos processos de invasão e metastatização (Li & Wang 2020). Nela, a proteína mais abundante é o colágeno, com destaque para os colágenos I e III, que conferem ao tecido tumoral rigidez, importante no processo de mecanotransdução de sinais (Huang et al. 2021, Xu et al. 2019).

A transição epitelial mesenquimal (TEM), fundamental para a invasão e metástase em carcinomas, envolve a perda do fenótipo epitelial original, como a ausência de expressão de E-caderina, β-catenina e desmogleína, e a aquisição de características mesenquimais, relacionadas à expressão de vimentina e N-caderina (Bulzico et al. 2017, Gallo et al. 2002).

Fibroblastos ativados no MAT demonstram características similares a de miofibroblastos e são chamados de fibroblastos associados ao câncer (CAFs) (Komohara & Takeya 2017). Os CAFs também podem se originar de células epiteliais, imunes e endoteliais, enfatizando sua heterogeneidade. O fenótipo CAF é caracterizado por alterações na morfologia e aumento da expressão de alfa -actina de músculo liso (α-SMA), proteína fibroblástica específica 1 (FSP-1), proteína ativadora fibroblástica (FAP), receptor de fator de crescimento derivado de plaquetas alfa (PDGFRa), desmina e vimentina, entre outros (Chen et al. 2022, Nissen et al. 2019).

A relação entre inflamação e CCE tem sido estudada, indicando que a inflamação crônica pode ser um fator crítico na carcinogênese, por meio da ação de mediadores pró-inflamatórios (Nasry et al. 2018). Mediadores inflamatórios, como

citocinas e metaloproteinases de matriz (MMPs) podem levar a alterações genéticas e epigenéticas, causando inibição de genes supressores de tumor por meio da metilação do DNA e modificações pós-traducionais, contribuindo para o desenvolvimento e progressão do câncer (Nasryet al. 2018). A COX-2, uma enzima pró-inflamatória induzida, envolvida no metabolismo do ácido araquidônico e na síntese de prostaglandinas (PGs), tem a capacidade de influenciar diversos aspectos da carcinogênese, incluindo angiogênese, invasão, proliferação e resistência a apoptose. Em lesões actínicas tumorais, entre os quais os carcinomas *in situ* e tumores metastáticos de humanos, cães e gatos, a expressão de COX-2 é comumente observada (Harris, 2007). CCEs de cabeça e pescoço em pacientes humanos estão associados com superexpressão de COX-2, exibindo aumento progressivo, desde hiperplasias, passando por displasias e lesões invasivas, sendo sua maior expressão em canceres indiferenciados. Em cães, o CCE oral está associado à superexpressão de COX-2 (Pestili de Almeida et al. 2001). Nestas situações o emprego de piroxicam, isoladamente ou em associação com a cisplatina são efetivos no tratamento da condição (Schmidt et al. 2001, Boria et al. 2004).

Nos gatos as lesões actínicas são muito relatadas, sendo responsáveis por relevante morbidade impondo intervenções cirúrgicas. No entanto investigações acerca do microambiente neoplásico e dos possíveis mecanismos envolvidos na progressão do processo são escassos. Considerando que a sua compreensão potencialmente possa contribuir para aprimoramentos terapêuticos, investigou-se, com o emprego de ferramentas morfológicas, aspectos relativos às células neoplásicas e ao microambiente tumoral em lesões actínicas de gatos.

2. Materiais e métodos

2.1. Animais

Foram avaliadas 20 lesões actínicas auriculares de gatos, provenientes de machos e fêmeas, a partir de amostras de arquivo de laboratórios de patologia veterinária.

2.2. Classificação e graduação histológica

Cortes histológicos de 5μm de espessura, corados pela hematoxilina-eosina, foram avaliados em microscópio de luz e, no caso de lesões invasivas, graduados, sendo utilizados parâmetros morfológicos referidos por Nagamine et al. 2017, como grau de ceratinização, padrão de invasão, resposta do hospedeiro, pleomorfismo nuclear e índice mitótico, a partir da avaliação de 10 campos de grande aumento (CGA), gerando escores.

2.3. Procedimento histoquímico – métodos tricrômico de Masson e picrosirius

Os cortes foram corados segundo os métodos tricrômico de Masson, analisadas em microscópio de luz e picrosírius, sendo as lâminas avaliadas sob luz polarizada, visando a caracterização das fibras de colágeno (Liu et al. 2021).

2.4. Procedimento imuno-histoquímico

Cortes histológicos de 5μm foram dispostos em lâminas e submetidos à desparafinização na estufa 60-65ºC por uma hora, posteriormente passando por uma bateria de xilol e diluições decrescentes de álcool. Foi realizada a recuperação antigênica pelo calor durante um minuto a 125º C na panela elétrica Decloacker®. Após resfriamento da solução, lavagem das lâminas em solução salina tamponada com Tris (TBS). Em sequência o material foi submetido a bloqueio da peroxidase endógena por 5 minutos, seguindo-se lavagem das lâminas com TBS. A etapa seguinte foi a incubação com o anticorpo primário durante 30 minutos, e lavagem com TBS. O material foi submetido ao sistema de amplificação Mach 1 probe(Biocare Medical®), durante 30 minutos, procedendo-se a lavagem com TBS, seguindo-se incubação com o Mach 1 Polímero por 30 minutos, e a lavagem com tampão diluente DAB. Realizou-se a lavagem com solução TBS/água deionizada. A revelação foi procedida com o emprego da diaminobenzidina e a contracoloração com hematoxilina de Harris. Os anticorpos empregados, sua origem e reatividade estão listados no quadro 1.

Quadro 1 - Painel de marcadores imuno-histoquímicos utilizados para a imunomarcação das lesões actínicas em pina de gatos.

Anticorpo	**clone**	**clonalidade**	**origem**	**diluição**
Alfa actina, Dako	1a4	monoclonal	camundongo	pronto para uso
COX-2, CellMarque	SP21	monoclonal	coelho	1:400
Vimentina, Dako	V9	monoclonal	camundongo	1:300

2.4.1. Avaliação da expressão de COX-2

Foi graduada nas células neoplásicas a partir do percentual e intensidade de positividade nas células neoplásicas (Sappayatosok et al. 2009).

Extensão da marcação:

0: negativo; <25% positivas: 1; 25-50% positivas: 2; 50-75% positivas: 3; > 75% positivas: 4

Intensidade de marcação:

Ausência de marcação: 0; Fraca: 1; Moderada: 2; Intensa: 3

Graduação (somatório dos parâmetros): 0 a 7

2.4.2. Avaliação da expressão de vimentina

Foi quantificada em escores a partir do percentual de células imunopositivas, considerando-se a contagem de 500 células, sendo: 0: ausência de expressão; 1: de 1% a 25%; 2: de 26% a 50%; 3: 51%-100%.

2.4.3. Expressão de alfa-actina de musculatura lisa (α-SMA)

Para a avaliação da expressão de alfa-actina de musculatura lisa em células fusiformes estromais foi empregado uma adaptação do método qualitativo e semiquantitativo empregado por Sampaio-Góes et al. 2005, em até 10 campos, com objetiva de 40X. Pericitos e células endoteliais musculares lisas de paredes vasculares foram desconsiderados e não foram incluídos no cálculo. Os campos selecionados para a análise foram os de maior intensidade e/ou porcentagem de células marcadas (“hot spots”), relacionados a áreas de expansão tumoral, porém distantes das margens do corte histológico, visando evitar marcações

inespecíficas/artefatuais.

Para determinação qualitativa (intensidade de coloração), preconizou-se o agrupamento dos tumores em 5 grupos: 0 = marcação ausente; 1 = mínima; 2 = leve; 3 = moderada; 4 = intensa.

Para a avaliação quantitativa, foi considerada a característica da área apresentando imunorreatividade, expressa da seguinte forma: 0 = ausente; 1 = em células isoladas; 2 = em agregado focal de células; 3 = agregados multifocais; 4 = difusa.

Em sequência, as pontuações das avaliações qualitativa e quantitativa foram somadas, resultando nos seguintes escores: 0 = marcação ausente; 1 = imunorreatividade fraca (soma de escalas de 1 a 3); 2 = moderada (somadas erscalas de 4 a 6); intensa (soma de escalas de 7 a 8).

2.5. Avaliação estatística

A avaliação estatística relativa à expressão de COX-2 e de alfa-actina de músculo liso foi realizada com o emprego do software Graphpad Prism9®, sendo os dados submetidos a ANOVA/Kruskal-Wallis, considerando-se $p \leq 0,05$ estatisticamente significante.

3. Resultados

Foram selecionadas 20 amostras de lesões actínicas auriculares, provenientes de 18 felinos. Predominaram os animais sem raça definida (16/18), fêmeas (10/18), e na faixa etária a partir de 10 anos (11/18). A idade média dos animais foi de 12 anos para CA, 10,2 anos para CCE grau I, 11,56 anos para CCE grau II e 9,75 anos para CCE grau III. Em termos de diagnóstico histopatológico foram 02/20 CA (10%) e as demais CCEs (90%, 18/20), sendo 25% (5/20) de grau I, 45% (9/20) de grau II e 20% (4/20) de grau III (quadro 2, fig. 1).

Quadro 2. Relação dos gatos portadores de lesões actínicas neoplásicas em pina, considerando raça, gênero, idade, diagnóstico e graduação histológica.

Amostra	Raça	Gênero	Idade (anos)	Diagnóstico histológico	Grau histológico
01	siamês	M	-	CA	-
02	SRD	F	10	CCE	I
03	SRD	F	6	CCE	I
04	SRD	M	13	CCE	II
05	SRD	F	16	CCE	I
06	SRD	M	13	CCE	II
07A	SRD	F	7	CCE	III
07B	“	“	“	CCE	II
08	SRD	F	20	CCE	II
09	SRD	F	13	CCE	II
10A	SRD	M	12	CCE	II
10B	“	“	“	CA	-
11	SRD	M	14	CCE	I
12	SRD	F	7	CCE	II
13	SRD	M	15	CCE	III
14	SRD	M	5	CCE	I
15	SRD	F	11	CCE	III
16	PCB	F	6	CCE	III
17	SRD	M	9	CCE	II
18	SRD	F	10	CCE	II

CA. ceratose actínica, CCE. carcinoma de células escamosas, PCB. Pelo curto

brasileiro.

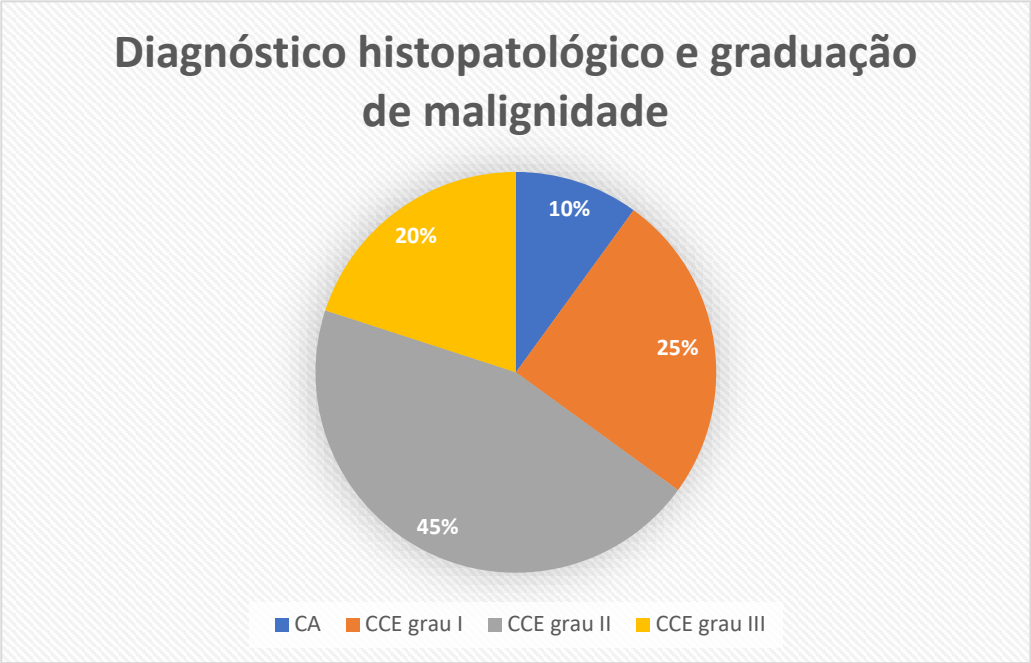

Fig.1. Diagnóstico histopatológico e graduação de malignidade de 20 amostras de lesões actínicas neoplásicas em pina de gatos.

Nos felinos com CA, merece destaque a presença de displasia epitelial, com eventuais ceratinócitos hipercromáticos, com aumento de relação núcleo/citopalsma, anisocariose e macronucléolos (fig. 2) e frequentes áreas de erosão e ou ulceração, associando-se infiltração leucocitária mista.

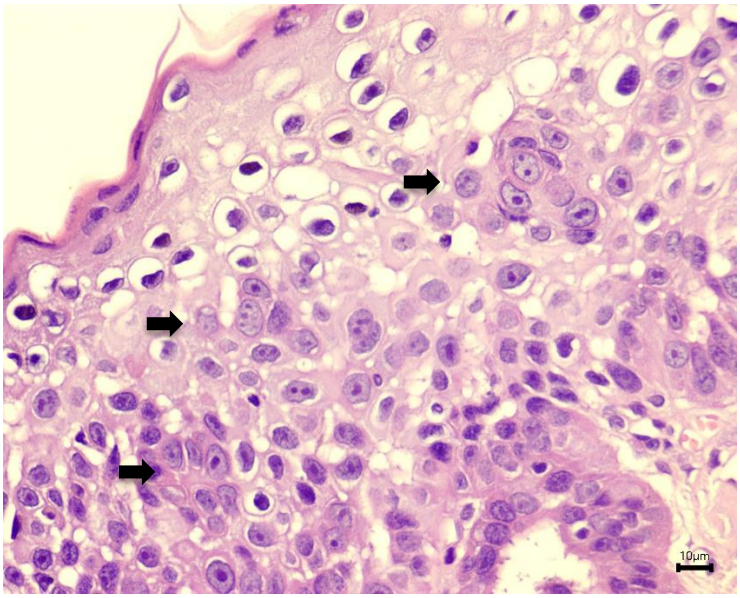

Fig.2. Fotomicrografia evidenciando processo de ceratose actínica em felino, apresentando eventuais agregados de ceratinócitos atípicos (setas), hematoxilina-eosina.

As lesões carcinomatosas apresentaram diferentes graus de malignidade, com destaque para os focos de descontinuidade da membrana basal (fig. 3) associada ao crescimento infiltrativo, com eventual invasão de haste cartilaginosa (fig. 4), e o incremento mitótico (fig. 5, quadro 3). Nesse sentido, observou-se uma intensificação na atividade proliferativa, desde a ceratose actínica até os carcinomas invasivos, com média, respectivamente, de 7; 14,2; 16,55 e 7,25 figuras de mitoses em 10/CGA.

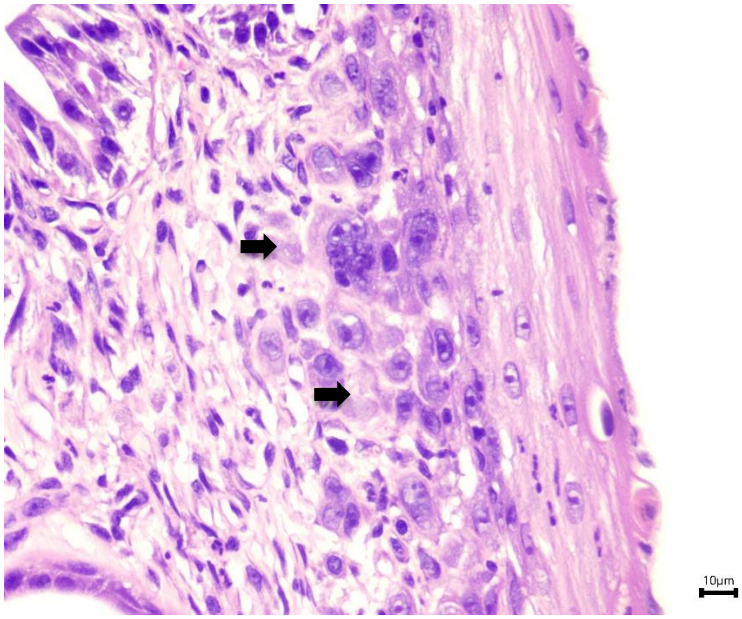

Fig.3. Fotomicrografia de corte histológico de pina evidenciando sítios de invasão dérmica, com perda de continuidade da membrana basal epidérmica (setas), em CCE grau I de malignidade, hematoxilina-

eosina.

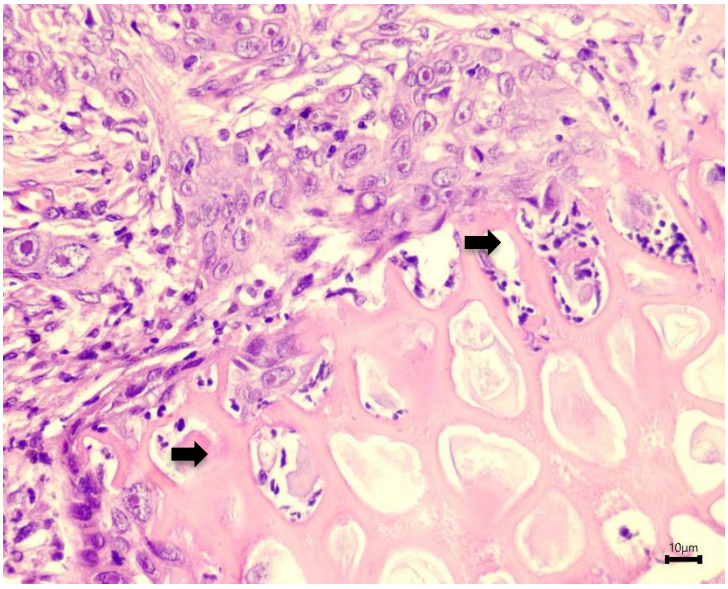

Fig.4. Fotomicrografia de corte histológico de pina evidenciando sítios de invasão do tecido cartilaginoso por ceratinócitos neoplásicos (setas), em CCE grau II de malignidade, hematoxilina-eosina.

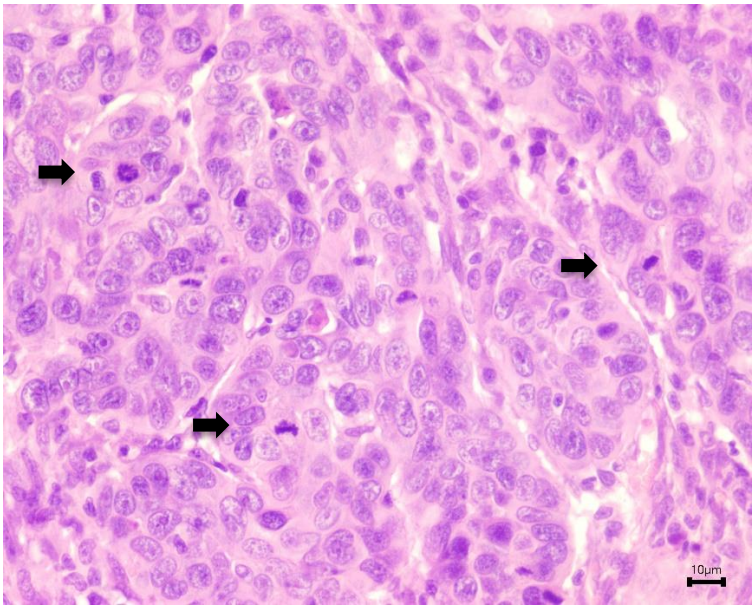

Fig.5. Fotomicrografia de corte histológico de pina evidenciando expansão de população pleomórfica de ceratinócitos disposta em blocos, com frequentes figuras de mitose (setas), em CCE grau II de malignidade, hematoxilina-eosina.

Quadro 3. Relação dos gatos avaliados, considerando diagnóstico e graduação histológicas, índice mitótico, expressão de COX-2, de vimentina e de alfa actina de músculo liso.

Amostra	Diagnóstico	Graduação	Mitose (10 CGA)	COX-2	Vimentina	Alfa actina
01	CA	-	5	2	-	4
02	CCE	I	4	3	-	7
03	CCE	I	9	4	-	4
04	CCE	II	9	6	-	6
05	CCE	I	0	2	-	4
06	CCE	II	13	2	-	4
07A	CCE	III	9	2	-	6
07B	CCE	II	19	5	-	7
08	CCE	II	18	6	-	5
9	CCE	II	35	3	-	7
10A	CCE	II	15	5	-	7
10B	CA	-	4	3	-	3
11	CCE	I	23	6	-	7
12	CCE	II	5	3	-	7
13	CCE	III	4	6	-	7
14	CCE	I	35	6	-	6
15	CCE	III	5	6	-	8
16	CCE	III	11	7	-	7
17	CCE	II	19	5	-	6
18	CCE	II	16	5	-	5

CA. ceratose actínica, CCE. carcinoma de células escamosas.
Amostras designadas A e B pertencem ao mesmo animal, sendo orelha esquerda e direita respectivamente.

Na avaliação do biomarcador COX-2, todas as amostras apresentaram imunopositividade nuclear e/ou citoplasmática nas células neoplásicas, com intensidade variando de fraca a intensa, sendo graduadas usando critérios descritos na metodologia. Nas ceratoses actínicas (2/20), evidenciou-se imunopositividade citoplasmática fraca e multifocal (fig. 6). Nas lesões invasivas a marcação variou de difusa leve a focalmente intensa, com tendência a aumento de expressão acompanhando o grau histológico de malignidade (quadro 3), porém, considerando-se os escores de marcação não houve diferença estatisticamente significante entre elas (fig. 7). Nos carcinomas de grau I, as cinco amostras demonstraram imunopositividade para COX-2, variando em intensidade de discreta a moderada (fig. 8). Nas lesões de grau II e III a expressão foi mais relevante, principalmente com áreas focais ou multifocais de aumento de intensidade na imunomarcação, que oscilou de

moderada a intensa (fig. 9).

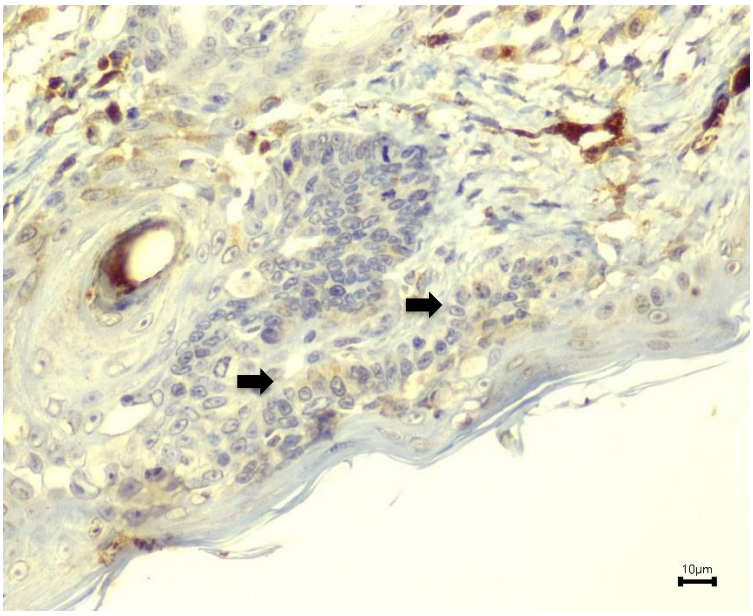

Fig. 6. Fotomicrografia de corte histológico de pina exibindo focos com fraca imunopositividade citoplasmática de ceratinócitos para COX-2 (seta) em dermatose actínica (DAB, contracorada com hematoxilina de Harris

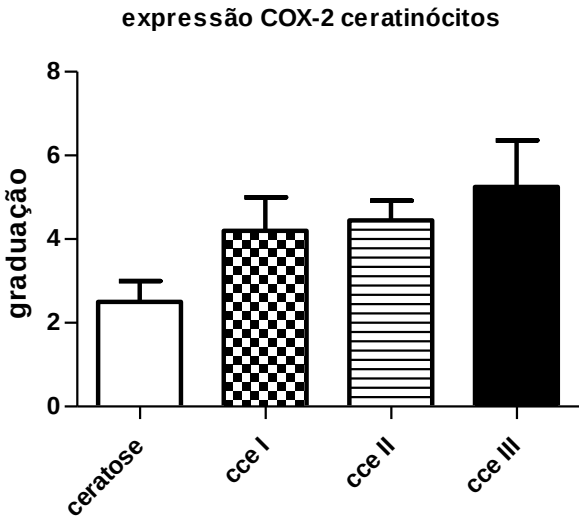

Fig.7. Gráfico apresentando o padrão de imunopositividade de ceratinócitos para COX-2 em dermatose actínica e CCE de diferentes graus em pina de gatos

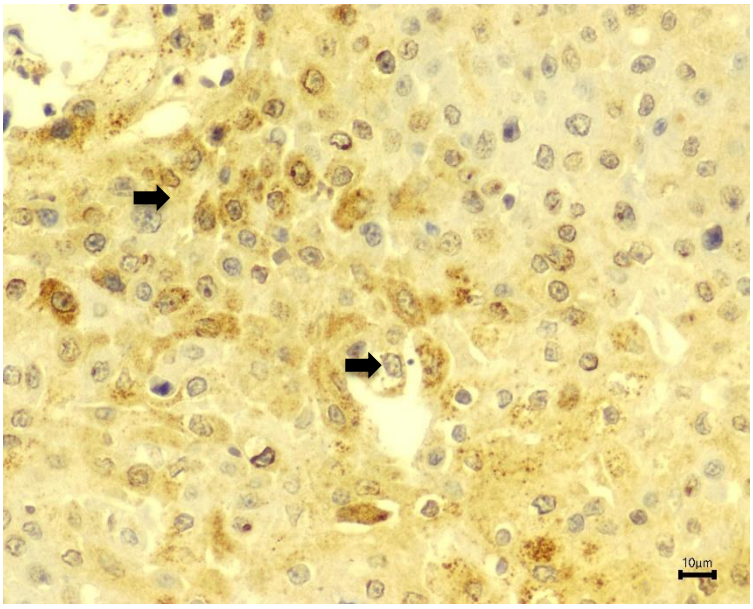

Fig.8. Fotomicrografia de corte histológico de pina exibindo focos com fraca a moderada imunopositividade citoplasmática de ceratinócitos para COX-2 (setas) em CCE grau I de malignidade (DAB, contracorada com hematoxilina de Harris).

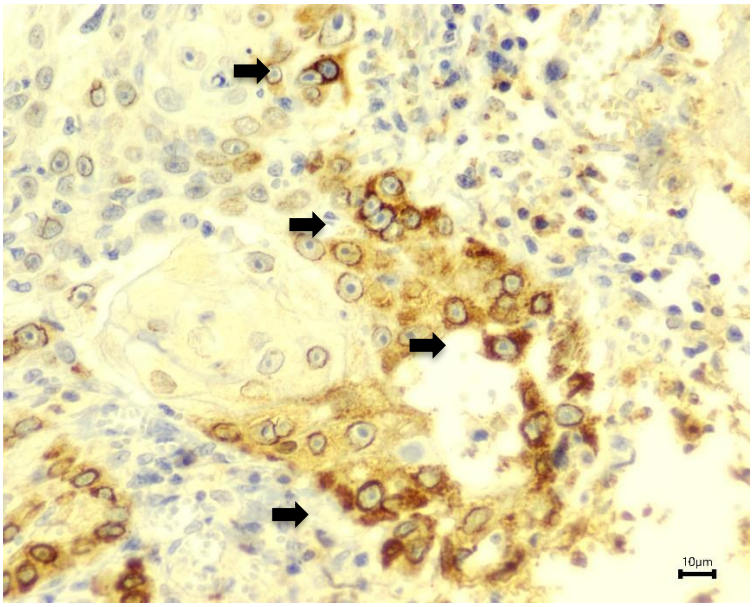

Fig.9. Fotomicrografia de corte histológico de pina exibindo focos com intensa (setas) imunopositividade citoplasmática de ceratinócitos para COX-2 em CCE grau II de malignidade (DAB, contracorada com hematoxilina de Harris).

Não foi identificada imunopositividade das células neoplásicas à vimentina nas amostras analisadas.

Em relação à MEC, foi observada subversão arquitetural associada à invasão dérmica por blocos de células neoplásicas, com rarefação colagênica (fig. 10). No

início da invasão tumoral, às margens das colônias de células neoplásicas, os depósitos de colágeno apresentam-se espessos, análogos ao padrão original de distribuição identificado na derme superficial (fig. 11). Nas adjacências de áreas com extensa colonização tumoral surgem depósitos colagênicos esboçando uma estratificação (fig. 12). Já entre os ceratinócitos invasores destacam-se fibras colagênicas dispostas esparçamente (fig. 13). Estas exibem refringência em cortes corados pelo método de picro-sírius e observados sob luz polarizada (fig. 14).

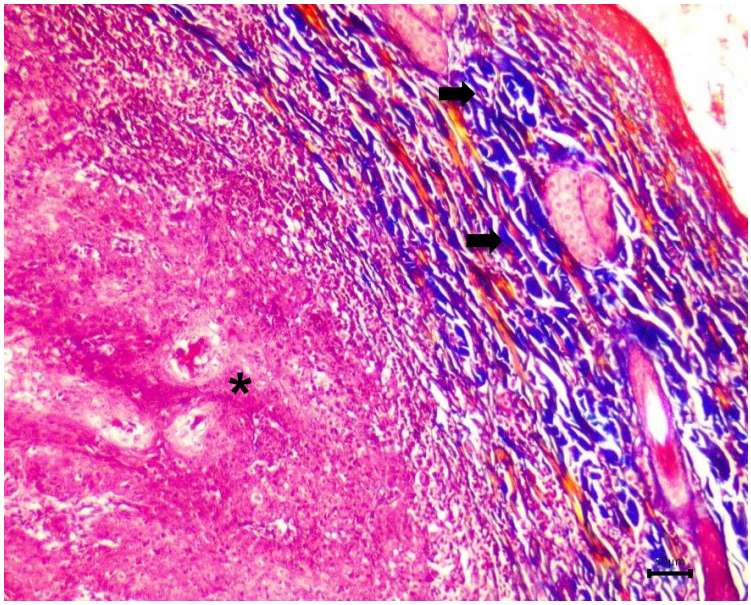

Fig.10. Fotomicrografia de corte histológico de pina exibindo CCE grau III de malignidade, com preservação da deposição colagênica em derme superficial (setas), seguida por subversão arquitetural e rarefação colagênica em sitio de crescimento neoplásico (asterisco), tricrômico de Masson.

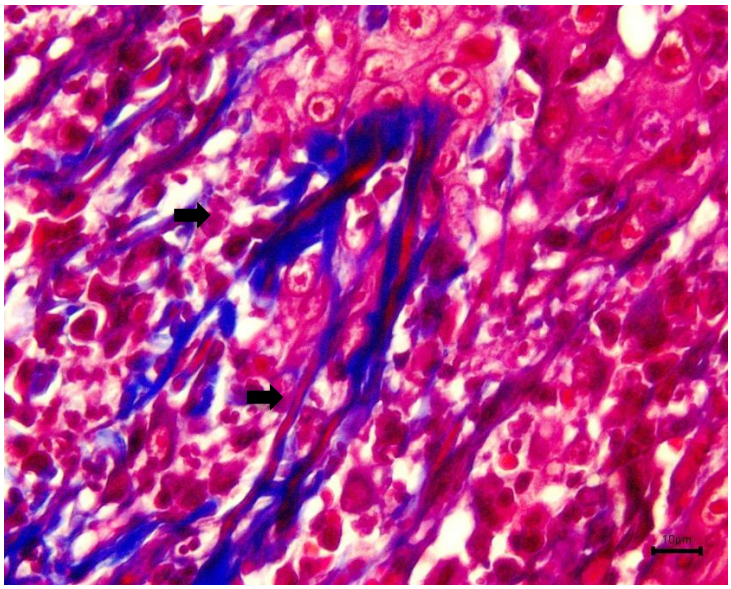

Fig.11. Fotomicrografia de corte histológico de pina exibindo CCE grau II de malignidade, com blocos

de céluals neoplásicas inadindo tecido conjuntivo, envolvendo espessas fibras colagênicas dispostas verticalmente, em paralelo (setas), tricrômico de Masson.

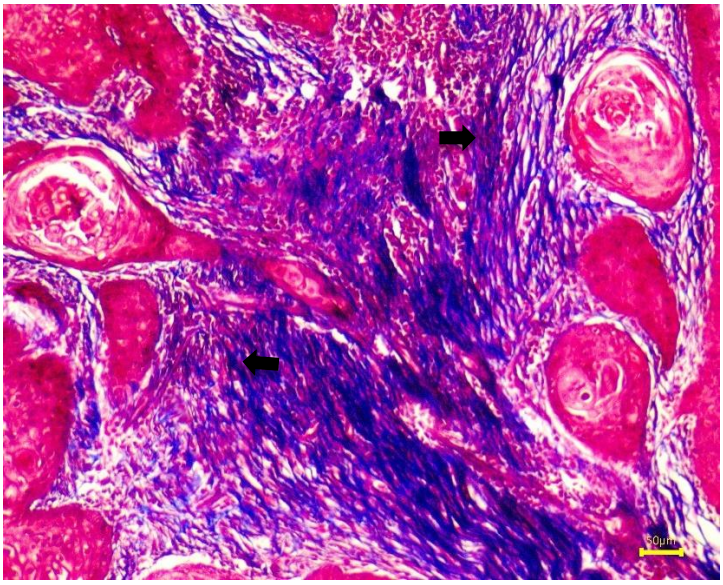

Fig.12. Fotomicrografia de corte histológico de pina exibindo CCE grau III de malignidade, com a deposição de fibras colágenas dispostas em paralelo, no entorno dos blocos de invasão neoplásica (setas), tricrômico de Masson.

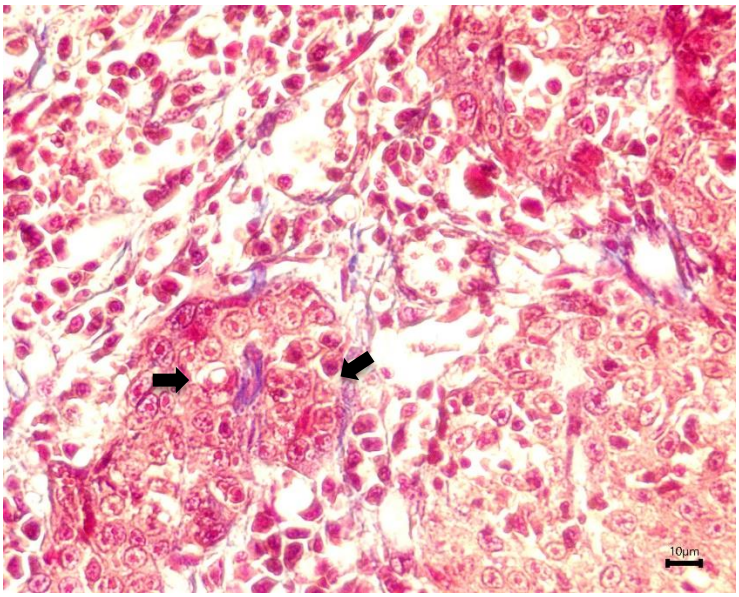

Fig.13. Fotomicrografia de corte histológico de pina exibindo discreta deposição colagênica em foco de invasão neoplásica (setas), em CCE grau II de malignidade, tricrômico de Masson.

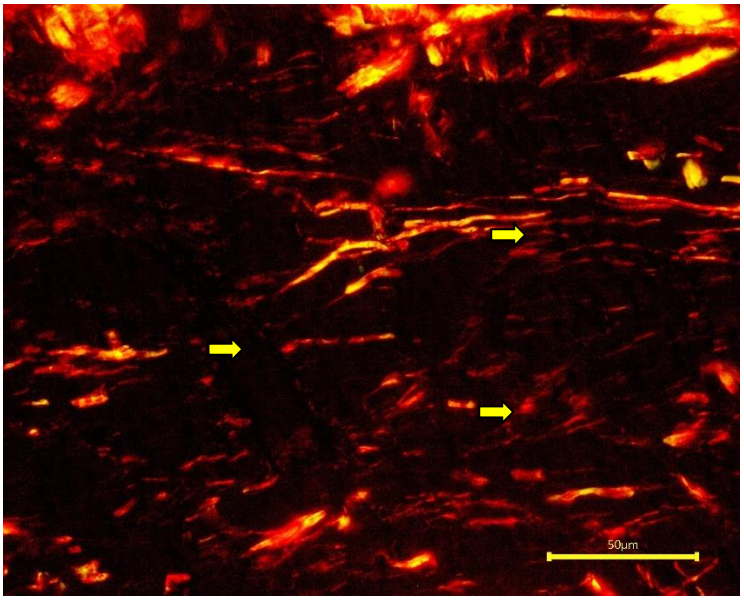

Fig.14. Fotomicrografia de corte histológico de pina exibindo deposição de fibras colágenas curtas e delgadas, exibindo referingência vermelha (setas), sob polarização, em meio à população de células neoplásicas infiltrantes, em CCE grau II de malignidade, picro-sírius.

Em paralelo, a ativação fibroblástica, com expressão de alfa-actina de músculo liso foi observada em todos os casos, porém com distribuição e intensidade de imunomarcação variadas. Embora não tenha ocorrido diferença estatisticamente significante, observou-se uma tendência ao aumento na atividade miofibroblástica em paralelo à maior agressividade lesional (fig. 15). Assim, foi evidenciada desde positividade focal isolada (fig. 16), passando por uma parcial delimitação do bloco invasor (fig. 17) ou mesmo um esboço de estratos de células imunopositivas no entorno de blocos invasores (fig. 18).

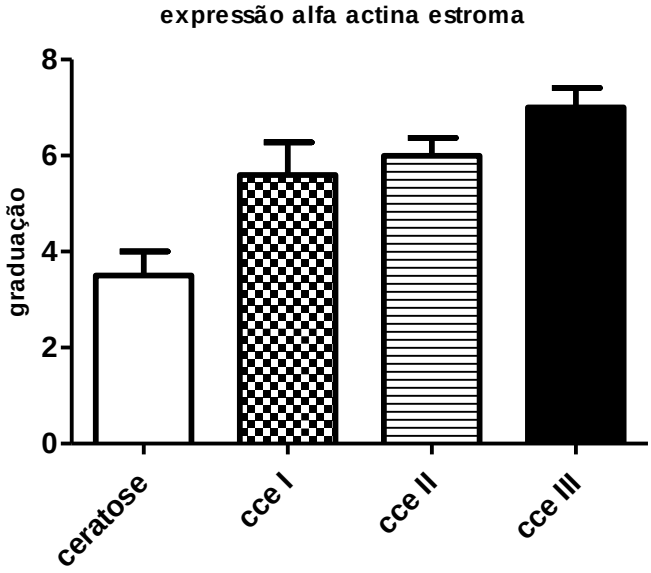

Fig.15. Gráfico apresentando o padrão de imunopositividade de células estromais fusiformes para alfa actina de músculo liso em dermatose actínica e CCE de diferentes graus em pina de gatos

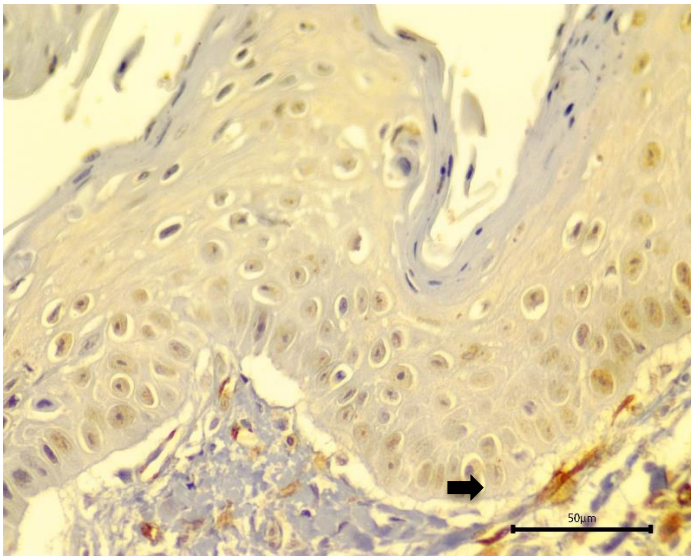

Fig.16. Fotomicrografia de corte histológico de pina exibindo imunopositividade focal para para alfa-actina de músculo liso em área estromal (seta) em ceratose actínica (DAB, contracorada com hematoxilina de Harris).

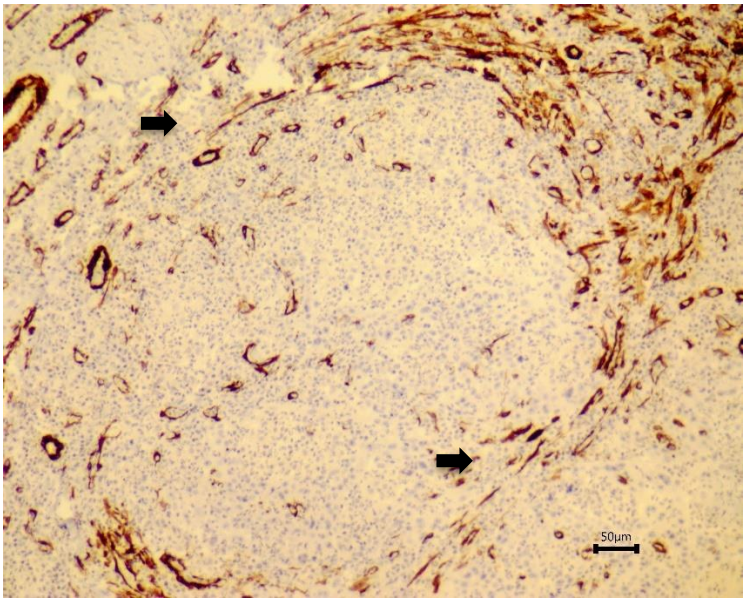

Fig.17. Fotomicrografia de corte histológico de pina exibindo imunopositividade para alfa-actina de músculo liso em entorno de colônia neoplásica dérmica em CCE grau II de malignidade (DAB, contracorada com hematoxilina de Harris).

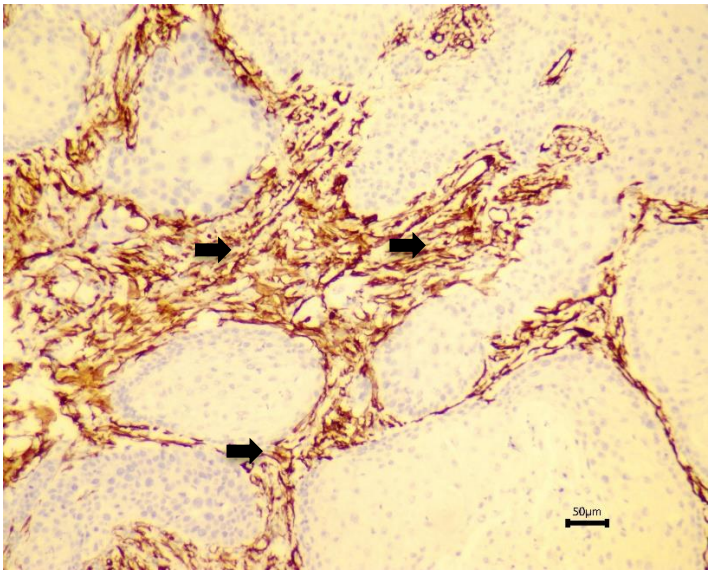

Fig.18. Fotomicrografia de corte histológico de pina exibindo intensa imunopositividade citoplasmática para alfa-actina de músculo liso em população estromal (setas), ns transição entre tecido neoplásico e estroma, em CCE grau III de malignidade, DAB contracorada com hematoxilina de Harris.

4. Discussão

As lesões actínicas neoplásicas apresentam-se como um importante modelo de carcinogênese física (Ratushny et al. 2012). A investigação relacionada a aspectos do microambiente tumoral nessas condições em lesões felinas ainda é escassa mas relevante por apresentar potencial contribuição em termos prognósticos e preditivos. Este estudo avalia a relação entre as células neoplásicas e o estroma, considerando particularidades de cada um deles, como classificação e graduação histológica, transição epitelial mesenquimal e expressão de COX-2 nas células tumorais, e deposição de colágeno e transformação miofibroblástica em estroma.

Considerando-se a casuística do estudo, corroborando o referido em literatura, predominaram lesões em animais acima dos 10 anos de idade (Murphy 2013), correspondendo a 60% dos casos estudados. Dentre as 18 amostras com lesões invasoras, apenas quatro exibiram carcinoma de alto grau de malignidade, revelando um perfil de agressividade variando de baixa a moderada nessas condições, devendo-se os relatos de lesões mutilantes em CCE de pina possivelmente à cronicidade do processo (Murphy 2013).

O índice mitótico refletiu a heterogeneidade da população neoplásica, mas, em termos gerais, tendendo a elevação em paralelo à agressividade lesional, desde a ceratose actínica até o CCE de grau III de malignidade. No entanto, existem exceções, que fortalecem a admissão da complexidade do processo e da necessidade da associação de parâmetros para a interpretação da biologia dessas lesões.

Além da participação na iniciação tumoral, a inflamação contribui na promoção, conversão para a malignidade e disseminação metastática neoplásica (Hanahan & Weinberg, 2011). Vários mediadores inflamatórios podem estimular o desenvolvimento tumoral, como radicais livres do oxigênio, citocinas, fatores de crescimento (Todoric et al. 2016). O aumento na expressão de COX2 e seu principal metabólito, a prostaglandina E2 (PGE2) foi identificado em várias neoplasias, contribuindo para a angiogênese, resistência a apoptose, proliferação celular e disseminação (Ghosh et al. 2010). Dibernardi et al. (2007), realizaram um estudo com CCEs orais de gatos, evidenciando expressão de COX-2 em 28/34 amostras, com marcação predominantemente fraca e difusa. Em contrapartida, Hayes et al. (2006), em estudo com 55 gatos portadores de CCE não obtiveram nenhuma imunopositividade para COX-2, evidenciando, no entanto, expressão de COX-1. Gallo

et al. (2002), a partir de 55 amostras de CCEs de cabeça e pescoço em humanos, observaram expressão significativamente maior de COX-2 em tumores com metástases linfonodais cervicais. Além disso, a expressão de COX-2 tendeu a ser maior em tumores em estágios avançados e em tumores pouco diferenciados. Analogamente, em nosso estudo, a expressão de COX-2 foi hegemônica nas lesões amostradas, com variações que sinalizam uma tendência a intensificação da expressão acompanhando o grau de severidade do processo, sugerindo, em consonância com a literatura, sua participação na progressão tumoral. Cumpre-nos observar que COX-2 usualmente não é detectável em tecidos hígidos, com exceção da mácula densa do rim, do cérebro, dos testículos e do epitélio traqueal, onde níveis relativamente baixos de expressão constitutiva estão presentes (Nasry et al. 2018). Nesse sentido, nossos achados sinalizam para uma potencial contribuição do emprego de inibidores seletivos de COX-2 como adjuvante na terapêutica dessas condições (Grosch et al. 2006).

Um dos eventos associados ao processo de invasão neoplásica é a TEM, passível de caracterização pela pesquisa de expressão de algumas moléculas, sendo uma das principais a vimentina, um filamento intermediário, componente constitutivo do citoesqueleto de células mesenquimais, que passa a ser expresso nas células malignas dentro de seu repertório de progressão. Nagamine et al. (2017) em estudo com CCEs orais de cães, observaram que os tumores que formavam grandes ninhos com diferenciação escamosa eram negativos para vimentina. Em contraste, as células tumorais que formavam pequenos agregados ou estavam isoladas nos sítios de invasão apresentavam alta imunorreatividade para esse filamento intermediário. Em estudo prévio realizado por nosso grupo, também em CCEs orais caninos, evidenciou-se a expressão de vimentina na periferia de agregados de células tumorais invasoras em lâmina própria bucal (Reis & Xavier 2004). Kummer et al. (2023), avaliando 14 amostras de CCEs de cabeça e pescoço em felinos, identificaram algum grau de expressão de vimentina em todas as lesões. Em nossa amostragem, não houve imunopositividade para vimentina em ceratinócitos neoplásicos, sendo frequente a presença de elementos estromais infiltrantes, como macrófagos, imunopositivos. Deve-se considerar que, apesar da imunonegatividade para vimentina, não é possível descartar a ocorrência de TEM, pois outros marcadores devem ser investigados, como a expressão dos fatores transcricionais TWIST, SLUG e SNAIL, ou mesmo a perda de expressão de moléculas de adesão, como a E-caderina (Brabletz et al. 2021). De

qualquer forma, é possível hipotetizar, com base em nossos achados, que de fato a TEM seja restrita nessa condição, contribuindo para a compreensão de uma característica biológica das lesões actínicas referida na literatura, que é o baixo potencial metastático (Murphy 2013).

Como consideram Hanahan & Weinberg (2011), o MAT exerce influência central na progressão e disseminação tumorais. Nesse sentido, faz-se necessário compreender o fenótipo e formação do estroma reativo. Segundo a literatura, dentre os componentes locais, a transdiferenciação em CAFs configura-se em um evento central para a progressão tumoral, relacionada a maior invasão local, angiogênese, metástase e um pior prognóstico clínico (Biffi & Tuveson 2021). Embora apresente uma elevada complexidade morfofuncional, associada a grande heterogeneidade molecular, seu principal precursor é o fibroblasto, e um dos principais marcadores a alfa actina de musculatura lisa (Park et al. 2020). Conforme referido em resultados, em nossa amostragem a expressão de alfa-actina acompanhou a agressividade biológica tumoral, intensificando-se em paralelo à elevação da graduação lesional, corroborando o descrito na literatura. Em geral os CAFs sinalizam pior prognóstico, podendo associar-se à resistência a quimioterapia, possivelmente devido a produção de MEC, limitando o acesso das drogas à população neoplásica (Jacobetz et al. 2013).

Nesse contexto a avaliação do colágeno é fundamental na história natural dos carcinomas, por sua influência em sua morfologia e comportamento. Estudos anteriores evidenciaram relação direta entre a deposição de colágeno (desmoplasia) no MAT e o risco de metástase, vinculada, em particular, a relação entre rigidez do substrato e a mecanotransdução de sinais (Yang et al., 2023). Entretanto, essa relação não é comum a todas as neoplasias, sendo a relevância da deposição colagênica tema ainda controverso em grande número delas. Neste estudo foi observada eventual agregação colagênica no MAT, identificável em discretas áreas tumorais, em lesões de maior grau histológico, sugerindo que a modulação da MEC pode contribuir para a invasão neoplásica. Nissem et al. (2010), destacaram em uma revisão a ligação entre CAFs, colágenos fibrilares produzidos pelos CAFs e a tumorigênese.

Assim, os achados do presente estudo destacam a complexidade da progressão tumoral em lesões actínicas, com a expressão de COX-2 acompanhando a invasão tumoral. A ausência da vimentina sugere que a TEM pode não ser o principal mecanismo de invasão nessas lesões. Por outro lado, a ativação miofibroblástica em

estroma e a deposição colagênica podem estar relacionadas à progressão tumoral. Em conjunto, tais achados podem fornecer subsídios para uma maior compreensão da biologia desses processos e para possíveis intervenções terapêuticas, com o objetivo de melhorar a qualidade de vida dos animais acometidos pela doença.

5. Conclusão

A partir das amostras de lesões actínicas cutâneas em felinos foi possível identificar uma relação dinâmica entre parênquima e estroma neoplásicos, esboçando-se um paralelismo entre progressão tumoral, expressão de COX-2 nas células neoplásicas, e ativação miofibroblástica estromal, com deposição intersticial de colágeno.

6. Referências

AL-SADEK, T.; YUSUF, N. Ultraviolet Radiation Biological and Medical Implications. **Current Issues in Molecular Biology**, v. 46, n. 3, p. 1924–1942, mar. 2024.

APARNADEVI, P. et al. Cyclooxygenase-2 (COX-2) Expression in Oral Submucous Fibrosis and Oral Squamous Cell Carcinoma: An Immunohistochemical Study. **Journal of Pharmacy & Bioallied Sciences**, v. 14, n. Suppl 1, p. S769–S773, jul. 2022.

BERKING, C. Update on the management of Bowen disease with a focus on patients' needs. **British Journal of Dermatology**, v. 188, n. 2, p. 166–166, 1 fev. 2023.

BIFFI, G.; TUVESON, D. A. Diversity and Biology of Cancer-Associated Fibroblasts. **Physiological Reviews**, v. 101, n. 1, p. 147–176, jan. 2021.

BORIA, P. A. et al. Evaluation of cisplatin combined with piroxicam for the treatmentof oral malignant melanoma and oral squamous cell carcinoma in dogs. **Journal of the American Veterinary Medical Association**, v. 224, p. 388-394, 2004.

BRABLETZ, S. et al. Dynamic EMT: a multi-tool for tumor progression. **The EMBO Journal**, v. 40, n. 18, p. e108647, 15 set. 2021.

BRYNE, M. et al. Malignancy grading of the deep invasive margins of oral squamous cell carcinomas has high prognostic value. **The Journal of Pathology**, v. 166, n. 4, p. 375–381, 1992.

BULZICO, D. et al. *Twist1* Correlates With Epithelial-Mesenchymal Transition Markers *Fibronectin* and *Vimentin* in Adrenocortical Tumors. **Anticancer Research**, v. 39, n. 1, p. 173–175, jan. 2019.

CALLEN, J. P.; BICKERS, D. R.; MOY, R. L. Actinic keratoses. **Journal of the American Academy of Dermatology**, v. 36, n. 4, p. 650–653, abr. 1997.

CHEN, Y.; MCANDREWS, K. M.; KALLURI, R. Clinical and therapeutic relevance of cancer-associated fibroblasts. **Nature Reviews of Clinical Oncology**, v. 18, n. 12, p. 792-804, 2022.

CIĄŻYŃSKA, M. et al. Ultraviolet Radiation and Chronic Inflammation—Molecules and Mechanisms Involved in Skin Carcinogenesis: A Narrative Review. **Life**, v. 11, n. 4, p. 326, abr. 2021.

DALECK, C. R.; NARDI, A. B. **Oncologia de cães e gatos**. 2. ed. Rio de Janeiro: Rocca, 2016.

DIBERNARDI, L. et al. Study of feline oral squamous cell carcinoma: Potential target for cyclooxygenase inhibitor treatment. **Prostaglandins, Leukotrienes and Essential Fatty Acids**, v. 76, n. 4, p. 245–250, abr. 2007.

GALLO, O. et al. Prognostic significance of cyclooxygenase-2 pathway and angiogenesis in head and neck squamous cell carcinoma. **Human Pathology**, v. 33,

n. 7, p. 708–714, jul. 2002.

GHOSH et al. COX-2 as a target for cancer chemotherapy. **Pharmacology Reports**, v.62, p.233-244, mar-abr 2010.

GROSCH et al. Cyclooxygenase-2 (COX-2)-independent anticarcinogenic effects of selective COX-2 inhibitors. **Journal of the National Cancer Institute**, v. 98, p. 736-47, jun 2006.

GROSS, T.L. et al. **Skin diseases of the dog and cat**. Oxford: Blackwell Science, 2005.

HANAHAN, D.; WEINBERG, R. A. Hallmarks of Cancer: The Next Generation. **Cell**, v. 144, n. 5, p. 646–674, 4 mar. 2011.

HARRIS, K. et al. Immunohistochemical Features of Epithelial-Mesenchymal Transition in Feline Oral Squamous Cell Carcinoma. **Veterinary Pathology**, v. 56, n. 6, p. 826–839, nov. 2019.

HARRIS, R. E. Cyclooxygenase-2 (COX-2) and the Inflammogenesis of Cancer. Em: HARRIS, R. E. et al. (Eds.). **Inflammation in the Pathogenesis of Chronic Diseases**. Subcellular Biochemistry. Dordrecht: Springer Netherlands, 2007. v. 42p. 93–126.

HAYES, A. et al. COX-1 and COX-2 Expression in Feline Oral Squamous Cell Carcinoma. **Journal of Comparative Pathology**, v. 135, n. 2–3, p. 93–99, ago. 2006.

HUANG, J. et al. Extracellular matrix and its therapeutic potential for cancer treatment. **Signal Transduction and Targeted Therapy**, v. 6, n. 1, p. 153, 23 abr. 2021.

JACOBETZ, M. A. et al. Hyaluronan impairs vascular function and drug delivery in a mouse model of pancreatic cancer. **Gut**, v. 62, n. 1, p. 112–120, jan. 2013.

KOMOHARA, Y.; TAKEYA, M. CAFs and TAMs: maestros of the tumour microenvironment. **The Journal of Pathology**, v. 241, n. 3, p. 313–315, 2017.

KUMMER, S. et al. Feline SCCs of the Head and Neck Display Partial Epithelial-Mesenchymal Transition and Harbor Stem Cell-like Cancer Cells. **Pathogens (Basel, Switzerland)**, v. 12, n. 11, p. 1288, 27 out. 2023.

LI, X.; WANG, J. Mechanical tumor microenvironment and transduction: cytoskeleton mediates cancer cell invasion and metastasis. **International Journal of Biological Sciences**, v.16, n.12, p. 2014-2028, 2020.

LIU, J. et al. Picrosirius-Polarization Method for Collagen Fiber Detection in Tendons: A Mini-Review. **Orthopaedic Surgery**, v. 13, n. 3, p. 701–707, 10 mar. 2021.

MANCEBO, S. E.; WANG, S. Q. Skin cancer: role of ultraviolet radiation in carcinogenesis. **Reviews on Environmental Health**, v. 29, n. 3, 1 jan. 2014.

MEUTEN, D. J. **Tumors in Domestic Animals**. 4. ed. [s.l.] Iowa State Press, 2002.

MOILANEN, J. M. et al. Collagen XVII expression correlates with the invasion and metastasis of colorectal cancer. **Human Pathology**, v. 46, n. 3, p. 434–442, 1 mar. 2015.

MURPHY, S. Cutaneous Squamous Cell Carcinoma in the Cat: Current understanding and treatment approaches. **Journal of Feline Medicine and Surgery**, v. 15, n. 5, p. 401–407, 1 maio 2013.

NAGAMINE, E. et al. Invasive Front Grading and Epithelial-Mesenchymal Transition in Canine Oral and Cutaneous Squamous Cell Carcinomas. **Veterinary Pathology**, v. 54, n. 5, p. 783–791, 2017.

NAOMI, R.; RIDZUAN, P. M.; BAHARI, H. Current Insights into Collagen Type I. **Polymers**, v. 13, n. 16, p. 2642, jan. 2021.

NASRY, W. H. S.; RODRIGUEZ-LECOMPTE, J. C.; MARTIN, C. K. Role of COX-2/PGE2 Mediated Inflammation in Oral Squamous Cell Carcinoma. **Cancers**, v. 10, n. 10, p. 348, 22 set. 2018.

NISSEN, N. I.; KARSDAL, M.; WILLUMSEN, N. Collagens and Cancer associated fibroblasts in the reactive stroma and its relation to Cancer biology. **Journal of Experimental & Clinical Cancer Research**, v. 38, n. 1, p. 115, 6 mar. 2019.

PARK, D.; SAHAI, E.; RULLAN, A. SnapShot: Cancer-Associated Fibroblasts. **Cell**, v. 181, n. 2, p. 486- 486.e1, abr. 2020.

PESTILI DE ALMEIDA et al. Expression of cyclo-oxygenase-2 in naturally oc curring squamous cell carcinomas in dogs. **Journal of Histochemistry and Cytochemistry**, v. 49, p. 867-875, 2001

RATUSHNY, V. et al. From keratinocyte to cancer: the pathogenesis and modeling of cutaneous squamous cell carcinoma. **Journal of Clinical Investigation**, v. 122, n. 2, p. 464–472, 1 fev. 2012.

REIS, T. M.; XAVIER, J.G. Relationship between histological parameters, proliferative index and the expression of vimentin and fascin-1 in papillomas and oral squamous cell carcinomas in dogs. **Journal of Comparative Pathology**, v. 210, p. 109, abr. 2024.

RODRÍGUEZ GUISADO, F.; SUÁREZ-BONNET, A.; RAMÍREZ, G. A. Cutaneous Spindle Cell Squamous Cell Carcinoma in Cats: Clinical, Histological, and Immunohistochemical Study. **Veterinary Pathology**, v. 58, n. 3, p. 503–507, maio 2021.

SAMPAIO-GÓES et al. Expression of PCNA, P53, *BAX*, and *BCL-X* in oral poorly differentiated and basaloid squamous cell carcinoma: relationships with prognosis. **Head and Neck**, v. 27, p. 982-89, 2005.

SAPPAYATOSOK et al. Expression of pro-inflammatory protein, iNOS, VEGF and COX-2 in oral squamous cell carcinoma (OSCC), relationship with angiogenesis and their clinico-pathological correlation. **Medicina Oral Patologia Oral Cirurgia Bucal**,

*v.*14, p. E319–24, 2009.

SCHMIDT et al. Evaluation of piroxicam for the treatment of oral squamous cell carcinoma in dogs. **Journal of the American Veterinary Medical Association**, v. 218, p. 1783-1786, 2001.

SPRANGERS, S.; EVERTS, V. Molecular pathways of cell-mediated degradation of fibrillar collagen. **Matrix Biology**, Matrix Modeling and Remodeling. v. 75–76, p. 190–200, 1 jan. 2019.

TODORIC, J.; ANTONUCCI L.; KARIN M. Targeting Inflammation in Cancer Prevention and Therapy. Cancer Prevention Research (Phila). v. 9, p. 895-905, dez 2016.

XU, S. et al. The role of collagen in cancer: from bench to bedside. **Journal of Translational Medicine**, v. 17, n. 1, p. 309, 14 set. 2019.

YANG, D. et al. Cancer-associated fibroblasts: from basic science to anticancer therapy. **Experimental & Molecular Medicine**, v. 55, n. 7, p. 1322–1332, 3 jul. 2023.