

Impacto estético da proporção dentária anterior

Aesthetic impact of the anterior dental proportion

Simone Gallão*
Ary dos Santos-Pinto**
Kurt Faltin Júnior***
Lucelma Vilela Pieri*
Lourdes dos Santos-Pinto****

Resumo

Dentro das especialidades odontológicas, encontra-se, muitas vezes, a preocupação em atingir um resultado estético ideal, que agrade os sentidos humanos, gerando uma sensação de bem-estar. Atualmente, a beleza é um requisito importante e, inclusive, um dos fatores que contribuem para a obtenção da qualidade de vida, auto estima e sucesso pessoal e profissional. Para facilitar o relacionamento multidisciplinar, a uniformidade nos objetivos de tratamento é fundamental e, para tal, as referências estéticas, desde que cientificamente comprovadas, como a proporção divina, que ocorre na razão de 1:1,618, podem auxiliar no diagnóstico, planejamento, execução e visualização dos procedimentos clínicos necessários na individualização dos casos.

Palavras-chave: Estética dentária; Incisivo; Dente canino

Abstract

In the dentistry specialties, we found, a lot of times, the concern in reaching an ideal aesthetic result that pleases the human senses, generating a well-being sensation. Nowadays, the beauty is an important requirement and, besides, one of the factors that contribute for the obtaining of life quality, self-esteem and personal and professional success. To make the multidisciplinary relationship easier, the uniformity in the treatment objectives is fundamental, and, for that, the aesthetic references, since scientifically proven, as the divine proportion, that occurs in a 1:1,618 reason, can help in the diagnosis, planning, execution and visualization of the necessary clinical procedures in the individualization of the cases.

Key words: Esthetics, dental; Incisor; Cuspid

Introdução

O estudo da estética tem se intensificado em todos os setores da área da saúde visando bem estar, auto realização, qualidade de vida e beleza. Neste sentido, a face tem lugar de destaque e é nela que se insere o sorriso que além de demonstrar sentimento ao se apresentar agradável e belo chama a atenção do observador para o terço inferior da face.

Na realização dos procedimentos estéticos em reabilitações dentárias procura-se devolver a espontaneidade de um sorriso e para isso é importante que o profissional esteja visualmente bem treinado para reconhecer a morfologia, a tonalidade, a proporcionalidade, a simetria, enfim, todas as dimensões estéticas da dinâmica do sorriso, sabendo também avaliar a face em que este sorriso está inserido e, ainda mais, respeitando a vontade e a queixa do ser humano que irá expressar este sorriso.

Este artigo tem como objetivo demonstrar uma reconstrução estética embasada cientificamente nas medidas da

proporção divina, que foram encontradas em indivíduos brasileiros, caucasianos, com oclusão normal e sem tratamento ortodôntico².

Revisão da literatura

A percepção estética é variável e algumas variações da normalidade não são preocupantes para a maioria dos pacientes, mas é de responsabilidade profissional percebê-las e alertar para o significado estético de cada discrepância³. A fotografia odontológica é de grande valor para o profissional adquirir maior acuidade na percepção dos detalhes e também para que o paciente consiga expressar e identificar as alterações que deseja em seu sorriso. Ela fornece um tempo ilimitado para a avaliação, assim como facilidade para se medir as dimensões e proporções dentárias. A imagem deve ser realizada paralelamente ao plano facial e ser de boa qualidade, para minimizar distorções¹¹. Seguindo estes passos, caminha-se para a dupla satisfa-

* Mestre em Ortodontia e Ortopedia Facial pela Universidade Paulista (UNIP). E-mail: simone@simonegallas.com

** Livre Docente em Ortodontia, Faculdade de Odontologia de Araraquara, Universidade Estadual Paulista (FOAr-Unesp). Professor Adjunto do Departamento de Clínica Infantil da FOAr – Unesp.

*** Doutor em Ortodontia e Ortopedia Facial, Universidade de Bonn, Alemanha. Professor Titular de Ortodontia da UNIP.

**** Livre Docente em Odontopediatria, FOAr – Unesp. Professora Adjunta do Departamento de Clínica Infantil da FOAr – Unesp.

ção: paciente e profissional. Porém, deve-se ter muita prudência para evitar modismos e procedimentos mutiladores da estrutura dentária sadia. A durabilidade do tratamento restaurador e a adaptação das restaurações são de primordial importância, assim como o respeito aos tecidos de suporte; deve-se dar ao paciente condições para o controle de higiene bucal e para a manutenção da saúde periodontal da forma mais conservadora possível. Portanto para se realizar estética a função deve ser respeitada.

Relato do caso

A região anterior da arcada superior, do paciente R. A. G., 34 anos, apresentava restaurações em resina composta fraturadas e com pigmentações. Parte da estrutura dentária também estava fraturada, principalmente no terço incisal dos incisivos centrais. O paciente relatava desconforto principalmente no aspecto social. Foi planejada a reconstrução de toda a estética anterior em resina composta, com ênfase ao restabelecimento de fatores importantes à aquisição de um belo sorriso. Além da preocupação com a combinação das cores do material restaurador, foram avaliados vários outros fatores, como:

altura das bordas incisais e linha do sorriso; proporção dentária e simetria. A grade de proporção divina, confeccionada de acordo com a proposta de Levin^{4,5}, foi utilizada como um guia fundamental para referência de largura do tamanho dentário e proporções mesiodistais.

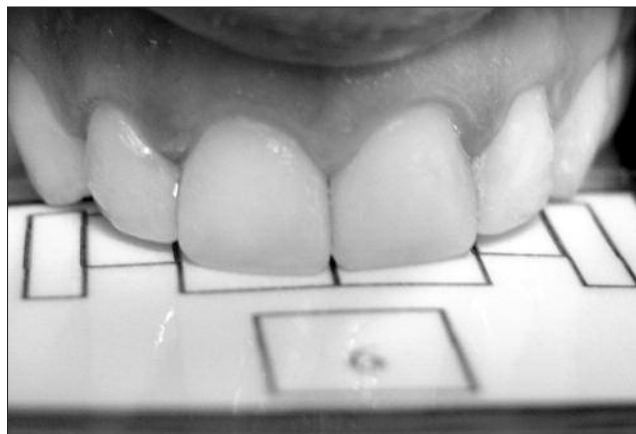


Figura 3. Utilização da proporção divina para referência de largura do tamanho dentário e proporções mesiodistais

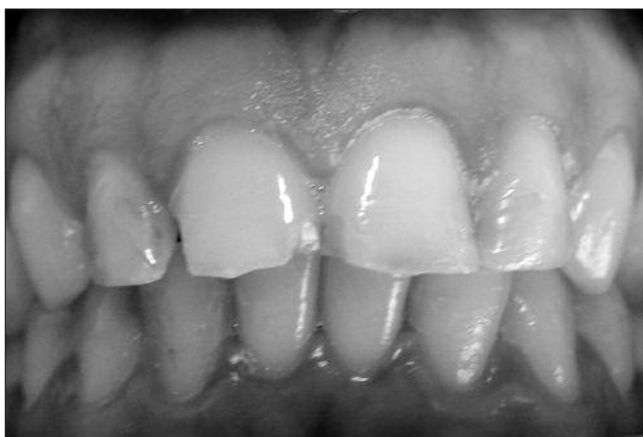

Figura 1. Antes da reconstrução estética

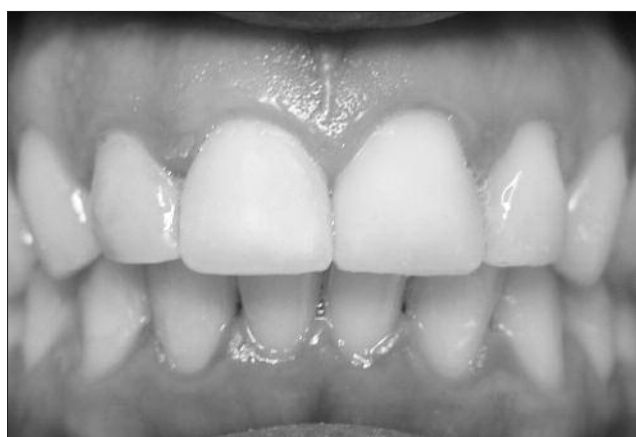

Figura 4. Após a reconstrução estética

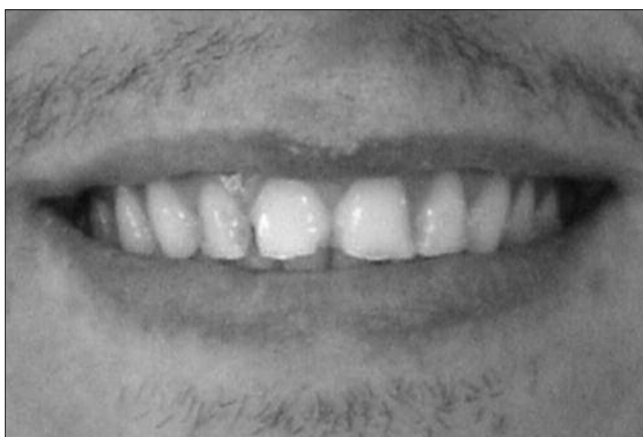

Figura 2. Antes da reconstrução das alturas das bordas incisais e linha do sorriso

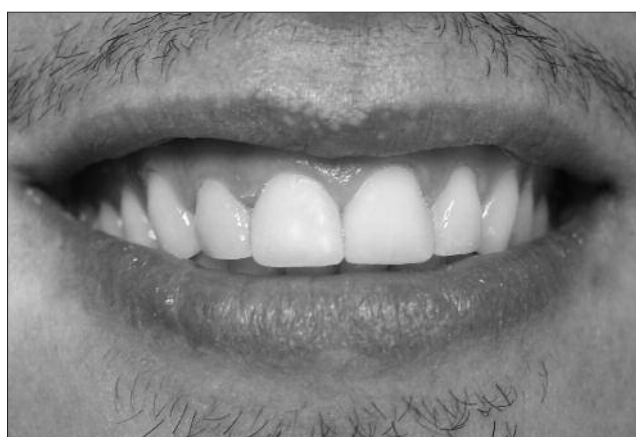

Figura 5. Após a reconstrução das alturas das bordas incisais e linha do sorriso

Os procedimentos clínicos foram realizados em quatro consultas. Na primeira sessão foi exposto o planejamento e executada a profilaxia dos elementos dentários com o jato de bicarbonato (Profi, da Dabi Atlante®) juntamente com a tomada de cores e seleção da referência para os diâmetros dentários. O paciente recebeu instruções de prevenção odontológica, com orientação de higiene bucal. As restaurações foram executadas em duas sessões e o polimento final foi realizado na última sessão. Foram realizadas duas tomadas fotográficas: a inicial para auxílio no diagnóstico e planejamento e a final para comparação e observação dos resultados alcançados. As fotografias foram avaliadas pela profissional para certificação da obtenção dos requisitos estéticos e também pelo paciente para avaliar sua satisfação com relação à solução dos problemas relatados na consulta inicial (Figuras 1-5).

Discussão

Durante os procedimentos clínicos procurou-se atingir um resultado estético agradável, onde a boca deve atrair maior destaque dentro da face do paciente, harmonizando a composição. Assim, a linha do sorriso do paciente foi reconstruída com as bordas incisais dos dentes anteriores superiores em uma relação de paralelismo com o lábio inferior, onde os incisivos centrais superiores se posicionam mais inferiormente aos incisivos laterais e caninos¹.

Além da questão estética foi necessário equilibrar os formatos e alturas dentárias, pois, principalmente na região anterior, a fonética correta é altamente dependente da integridade destas estruturas⁹. Além da proporcionalidade, deu-se ênfase também à simetria para transparecer equilíbrio e harmonia da composição dentária, fator que também é refletido na composição facial; no entanto, foi evitada a redução da largura dos dentes por ser um fator de percepção do envelhecimento dentofacial⁶.

Assim, o trabalho estético realizado neste caso clínico foi embasado na aplicação da proporção divina, pois sugere-se que os dentes com tamanho correspondente à esta proporção sejam mais aceitáveis, desejáveis e esperados. A

proporção divina é representada pela razão de 1:1,618, sendo que esse cálculo matemático desperta na mente humana uma sensação plena de beleza⁹⁻¹⁰. Cientificamente, a proporção divina foi encontrada na dentição permanente em pacientes da população brasileira com oclusão normal entre os incisivos centrais e os incisivos laterais superiores².

A proporção divina, ou secção áurea possui "simetria dinâmica", capaz de retratar ação e continuidade⁹. Considerando que as correlações de tamanho nos lados direito e esquerdo são extremamente elevadas para os dentes individuais e ainda mais elevadas, se todos os dentes de um quadrante forem somados. Mas, apesar de a composição facial poder apresentar uma aparência simétrica, é sabido que existem variações entre os dois lados da face, onde, na arcada superior de pacientes da população brasileira com dentição permanente em oclusão normal foi encontrada simetria perfeita entre os incisivos centrais em 63% dos casos estudados, entre os incisivos laterais em 30% e entre os caninos em 63% dos casos, na arcada superior. A assimetria entre os lados direito e esquerdo na arcada superior foi mais frequente nos incisivos laterais².

Ao se fazer um planejamento estético individualizado, deve-se ter como embasamento o estudo da forma, proporção e função como fatores de elevada importância^{6,10}. A cor dos materiais a serem utilizados também deve constituir uma composição natural. Nunca se deve esquecer da expectativa que o indivíduo deseja atingir com o tratamento, pois a estética possui variações pessoais⁷.

A reconstrução estética por meio da dentística restauradora foi importante para a manutenção dos diâmetros méso-distais e contatos oclusais. Tão importante quanto a reabilitação realizada é a conscientização do paciente da necessidade de controle preventivo periódico para o gerenciamento da oclusão e da estética alcançados.

Conclusão

A aplicação da proporção divina nas reconstruções estéticas, por meio das guias de referência demonstradas, é de fácil utilização e fornece ao cirurgião-dentista uma referência clínica importante e cientificamente embasada.

Referências

1. Câmara CALP. Estética em Ortodontia: parte I. Diagrama de referências estéticas dentais (DRED). *Rev Dental Press Estét.* 2004;1(1):40-57.
2. Gallão S. Análise fotográfica da harmonia, da simetria e da proporcionalidade estética dos dentes anteriores [Dissertação de Mestrado]. São Paulo: Curso de Odontologia da Universidade Paulista; 2004.
3. Kokich VO, Kiyak HA, Shapiro PA. Comparing the perception of dentists and lay people to altered dental esthetics. *J Esthet Dent.* 1999;11(6):311-24.
4. Levin EI. Aesthetic proportions. *Br Dent J.* 2008; 26;204(8):419-20; author reply 420.
5. Levin EI. Dental esthetics and the golden proportion. *J Prosthet Dent.* 1978;40(3):244-52.
6. Mondelli J. Estética e cosmética. São Paulo: Quintessence; 2003.
7. Mucha JN. Finalização do tratamento ortodôntico - em busca da excelência em Ortodontia. *In: Anais do XXXII Encontro do Grupo Brasileiro de Professores de Ortodontia e Odontopediatria;* 2002; Belo Horizonte, MG.
8. Pound E. Applying harmony in selecting and arranging teeth. *Dent Clin North Am.* 1962;241-58.
9. Ricketts RM. The biologic significance of the divine proportion and Fibonacci series. *Am J Orthod.* 1982;81(5):351-70.
10. Rufenacht CR. Princípios da integração estética. São Paulo: Quintessence; 2003.
11. Ward DH. Proportional smile design using the recurring esthetic dental (red) proportion. *Dent Clin North Am.* 2001;45(1):143-54.

Recebido em 25/2/2009

Aceito em 14/7/2009