

## Tratamento pulpar indireto em molar decíduo com resina composta – importância do diagnóstico e acompanhamento de três anos

### *Indirect pulp treatment of primary molar with composite resin – diagnosis importance and three years follow-up*

Flavia Kiertzman\*  
Clarissa Calil Bonifácio\*\*  
Paula Cristina Brolezi de Sousa\*  
Mariana Minatel Braga\*\*\*  
Daniela Prócida Raggio\*\*\*  
José Carlos Pettorossi Imparato\*\*\*

#### Resumo

O tratamento pulpar indireto é uma alternativa conservadora viável para manutenção da integridade pulpar. Entre os materiais indicados para essa técnica destacam-se o hidróxido de cálcio, por sua ação bacteriostática e bactericida e o cimento de ionômero de vidro, por sua ação antimicrobiana, adesão à estrutura dentária e liberação de flúor. O sistema adesivo é mais uma alternativa para proteção do complexo dentino-pulpar, pois proporciona um bom selamento marginal na interface dente-restauração. O objetivo deste estudo foi avaliar clínica e radiograficamente o tratamento pulpar indireto em molar decíduo com sistema adesivo e resina composta, após observação da indicação clínica. Após três anos de acompanhamento observou-se sucesso clínico e radiográfico o que faz com que essa técnica seja indicada como uma alternativa conservadora de tratamento para lesões de cárie profundas.

Palavras-chave: Capeamento da polpa dentária; Dente decíduo; Adesivos dentinários

#### Abstract

*Indirect pulp treatment is a viable conservative alternative for keeping the integrity of the pulp. Among the indicated materials for this technique, calcium hydroxide presents bacteriostatic and bactericide action, glass ionomer presents antimicrobial capacity, adhesion dental structure and fluorid release. The adhesive system is another alternative to protect the dentin-pulp complex therefore it provides good marginal seal at the interface tooth-restoration. The aim of this study was to evaluate clinic and radiographic indirect pulp treatment in deciduous teeth with adhesive system and composite resin. After three years of surviving, the results shows clinic and radiographic success, what makes this technique indicated for a conservative alternative treatment.*

*Key words: Dental pulp capping; Tooth, deciduous; Dentin-bonding agents*

#### Introdução e Revisão da Literatura

O tratamento pulpar indireto é um procedimento que vem sendo realizado há mais de 200 anos como uma terapia conservadora da polpa<sup>1</sup> com a intenção de evitar os tratamentos mais radicais como pulpotomia e pulpectomia<sup>15</sup>. A Academia Americana de Odontopediatria define o tratamento pulpar indireto como a remoção incompleta da dentina cariada com o intuito de evitar a exposição do tecido pulpar concomitantemente ao tratamento do tecido cariado com o material biocompatível<sup>15</sup>.

É um procedimento terapêutico que consiste na completa remoção de tecido infectado e necrosado, mantendo somente a camada de dentina que fica no fundo da cavidade e que, mesmo desmineralizada, ainda possui vitalidade<sup>8</sup>. As bactérias presentes nessa camada profunda

de dentina, após o selamento da cavidade, tendem à inatividade pela ausência de substrato<sup>6</sup>, diminuindo assim o progresso da lesão e possibilitando a reação do complexo dentino-pulpar na formação de uma dentina reparadora<sup>10</sup>, assim como dando condições de remineralização da dentina afetada mantida na cavidade<sup>12</sup>.

Duarte<sup>2</sup> (1999) afirmou que para esta alternativa de tratamento, existe clara preferência pelo hidróxido de cálcio como terapêutica medicamentosa, já que esse material apresenta ação desinfetante, bacteriostática e bactericida, é biocompatível e estimula a esclerose dentinária. Outro material indicado para o capeamento pulpar indireto é o cimento de ionômero de vidro, com sua propriedade de adesão química à estrutura dentária; possibilita ainda bom selamento da cavidade e menor microinfiltração, conferindo a esse material características antimicrobia-

\* Mestre em Odontopediatria pelo Centro Universitário Herminio Ometto de Araras – UNIARARAS. E-mail: flavia@kiertzman.med.br.

\*\* Mestre em Dentística pela Faculdade de Odontologia da Universidade de São Paulo (FOUSP). Doutoranda em Odontopediatria pela Academish Centrum Tandheelkunde Amsterdam (ACTA), Holanda.

\*\*\* Professor(a) Doutor(a) da Disciplina de Odontopediatria da FOUSP.

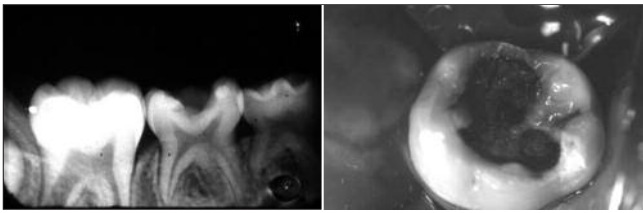


Figura 1. Radiografia inicial

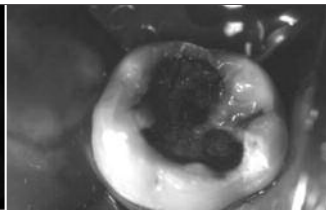


Figura 2. Aspecto clínico após isolamento absoluto

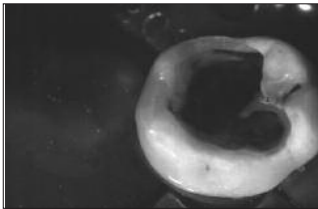


Figura 5. Aspecto após o condicionamento ácido

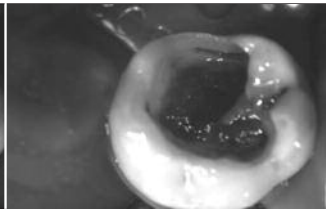


Figura 6. Após aplicação do adesivo

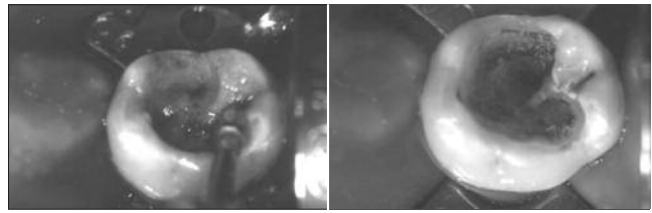
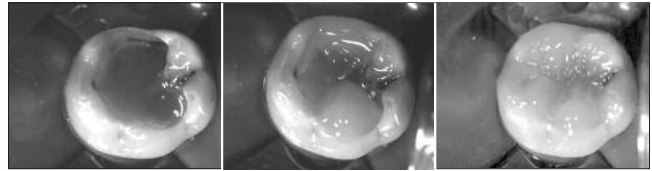


Figura 3. Remoção do tecido cariado com instrumento cortante rotatório em baixa rotação

Figura 4. Aspecto mais resistente da dentina



Figuras 7, 8, 9. Inserção da resina composta, em incrementos

nas<sup>14</sup>. O uso de adesivos dentinários também é indicado como proteção nos casos de capeamento pulpar indireto. Em 1987, Tagger e Tagger<sup>18</sup>, fizeram estudo em dentes de macacos utilizando a proteção de hidróxido de cálcio e adesivos dentinários em dois grupos distintos. Após 74 dias puderam observar a formação de dentina reparadora em ambos os casos.

Em 2002, Falster *et al.*<sup>3</sup> demonstraram, por meio de estudo clínico e radiográfico de capeamento pulpar indireto em molares decíduos, que a proteção do complexo dentino-pulpar com sistemas adesivos obteve o mesmo sucesso daquela realizada com hidróxido de cálcio, em restaurações Classe I restauradas com resina composta.

Um fator que influencia o sucesso do capeamento pulpar indireto é o material restaurador utilizado para a obtenção de um bom vedamento da cavidade. Deve-se levar em conta também um cuidadoso diagnóstico, uma correta remoção do tecido cariado nas paredes laterais da cavidade junto à aplicação de materiais adesivos<sup>1,3</sup>. Em relação ao diagnóstico, deve-se salientar que o paciente não deve apresentar sintomatologia dolorosa espontânea, assim como o elemento dentário não deve apresentar tumefações na região periapical e imagem radiográfica com suspeita de lesão periapical ou interradicular<sup>1</sup>.

Franzon *et al.*<sup>5</sup> (2005) acompanharam clínica e radiograficamente, durante 36 meses, molares decíduos com capeamento pulpar indireto realizado com cimento de hidróxido de cálcio ou guta-percha. Por meio dos resultados obtidos pode-se observar que o processo cariioso foi inativado com o selamento da cavidade, independente da natureza biológica do material capeador utilizado. As resinas compostas têm a vantagem de serem materiais estéticos. Com a extensa divulgação dos novos materiais na mídia aberta, os pacientes cada vez mais buscam restaurações imperceptíveis, tanto para adultos como para crianças<sup>7</sup>.

A proposta deste trabalho foi relatar um caso clínico de capeamento pulpar indireto em molar decíduo apresentando lesão de cárie profunda, sem sintomatologia dolo-

rosa, com sistema adesivo e resina composta com acompanhamento clínico e radiográfico durante três anos.

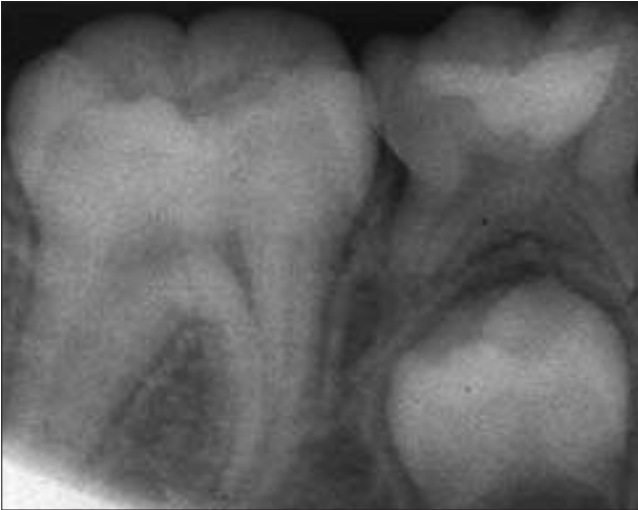
### Relato de caso clínico

A paciente B.C., com 5 anos de idade procurou a Clínica de Odontologia Infantil da Faculdade de Odontologia da Pontifícia Universidade Católica de Campinas para tratamento apresentando lesão de cárie profunda no dente 85.

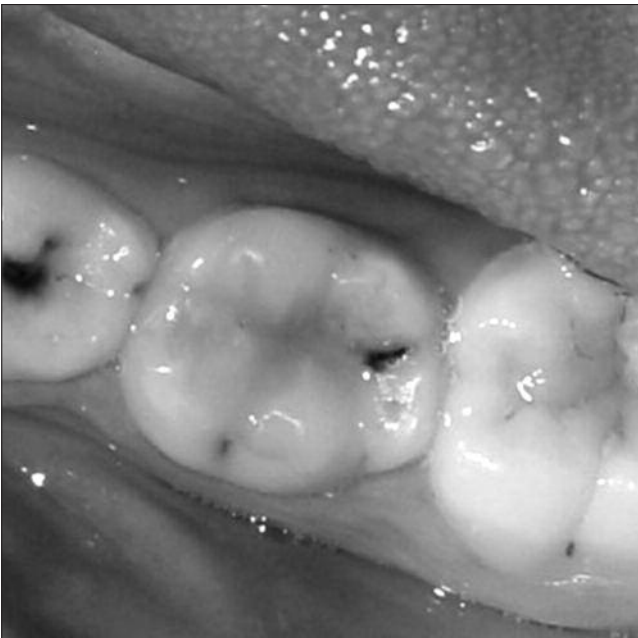
Após exames clínico e radiográfico constatou-se lesão cariiosa profunda aproximando-se da polpa, integridade da região de furca e periapical e ausência de mobilidade (Figura 1). A paciente não relatava dor espontânea.

Havia a possibilidade de exposição pulpar caso fosse feita remoção total do tecido cariado. Optou-se pelo tratamento pulpar indireto com remoção parcial do tecido cariado na parede pulpar e remoção total nas paredes laterais da cavidade.

Foi realizada anestesia infiltrativa e isolamento absoluto do campo operatório iniciando a remoção do tecido infectado com instrumentos manuais na parede pulpar (Figura 2). Nas paredes laterais utilizou-se um instrumento cortante rotatório esférico de aço, médio calibre e montado em baixa rotação sob refrigeração, para remoção total do tecido cariado (Figura 3). A cavidade então foi lavada com água e seca com bolinha de algodão. Foi observado tecido dentinário remanescente com aspecto escurecido e mais resistente ao corte (Figura 4). O condicionamento da cavidade foi feito com ácido fosfórico a 37% durante 15 segundos, seguido de lavagem pelo mesmo período de tempo (Figura 5) e secagem com penso de algodão, mantendo a dentina com umidade natural. Foi aplicado o sistema adesivo Prime & Bond (Dentsply), em duas camadas, conforme as indicações do fabricante (Figura 6). Finalmente o dente foi restaurado com resina composta fotopolimerizável Z-250 (3M/ESPE) na cor P, com incrementos de aproximadamente 2 mm<sup>13</sup>, em incrementos oblíquos com união de 2 paredes por incre-



**Figura 10. Radiografia final logo após o tratamento**



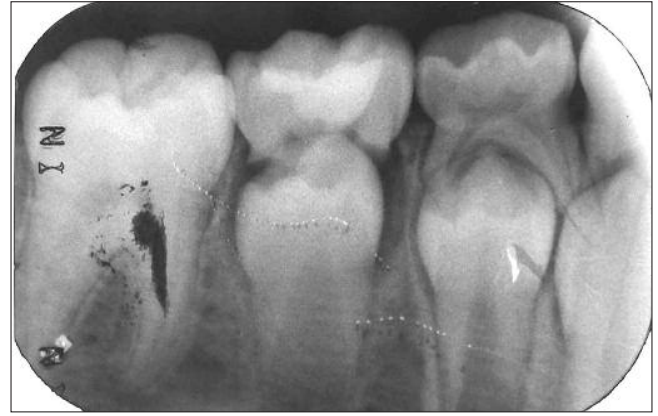**Figura 12. Aspecto clínico após três anos**

mento, seguidos de fotoativação por 20 segundos (Figuras 7, 8 e 9). Na Figura 10 pode-se observar a radiografia final após o tratamento. O caso foi acompanhado a cada seis meses, até completar três anos.

Após 36 meses (3 anos) foi realizada nova radiografia periapical para acompanhamento e observada situação de normalidade da região periapical, assim como a formação do sucessor permanente. O aspecto clínico e radiográfico sugere resposta favorável frente ao tratamento pulpar indireto (Figura 11). A Figura 12 mostra o aspecto clínico e com satisfatório vedamento marginal da restauração de resina composta.

## Discussão

A remoção parcial do tecido cariado na parede pulpar foi escolhida na tentativa de proteger a polpa e evitar a



**Figura 11. Radiografia após três anos de acompanhamento**

exposição pulpar. Observou-se radiograficamente manutenção da área radiolúcida sugerindo que bactérias que permaneceram na dentina afetada mantida não tiveram condições de sobrevivência nem de proliferação, fazendo com que houvesse uma estagnação da lesão e possibilitando, inclusive, uma reação do tecido dentinário<sup>1,6,10</sup>. A resposta do organismo frente à lesão pode ter sido por meio da formação de dentina reacional, pois com uma baixa quantidade de bactérias, foi possível que a deposição de minerais e fibras colágenas contribuissem para o aumento da camada de dentina entre a restauração e a câmara pulpar<sup>10</sup>, assim como pela remineralização da dentina afetada que foi mantida na cavidade<sup>12</sup>.

No presente caso utilizou-se sistema adesivo e resina composta sobre dentina desmineralizada. Sabe-se que a força de adesão sobre essa dentina desmineralizada, por apresentar menor quantidade de mineral peri e intertubular, não apresenta valores altos<sup>9</sup>. Por esse motivo foi removido totalmente o tecido cariado das paredes laterais da cavidade, possibilitando assim a formação de uma camada híbrida, melhorando a força de adesão, como tentativa de compensar a fraca adesão na parede pulpar. Ribeiro *et al.*<sup>16</sup> (1999) acompanharam clínica, radiográfica e microscopicamente o uso de adesivos dentinários sobre remoção total e parcial da dentina cariada em dentes decíduos. Após um ano verificaram que não houve alteração da camada híbrida, a integridade marginal era clinicamente aceitável e nenhum sinal de desmineralização que pudesse sugerir a progressão da lesão de cárie ou alterações pulpares. A vantagem principal desta técnica é a possibilidade de evitar um tratamento mais radical como a pulpotomia<sup>4,12</sup>.

Ricketts *et al.*<sup>17</sup> (2006), em sua revisão sistemática observaram que existe maior probabilidade de dano pulpar se houver remoção total da dentina afetada, assim como, o tipo de remoção (parcial ou total) não interfere na progressão da lesão e longevidade das restaurações. Desse modo, justifica-se a remoção parcial do tecido cariado embasado na evidência científica.

Classicamente, os autores sugerem a reabertura da cavidade após 45 a 60 dias de acompanhamento do tra-

tamento pulpar indireto, para que a remoção de tecido cariado possa ser completa e a restauração definitiva seja realizada. No presente caso clínico, optou-se pela restauração imediata da cavidade, pois existem alguns trabalhos que evidenciam o sucesso clínico e radiográfico em uma única sessão de tratamento<sup>4-5,11-12</sup>.

## Conclusão

O uso de sistemas adesivos e resina composta no capeamento pulpar indireto em molares decíduos resultou em sucesso clínico e radiográfico após três anos de acompanhamento.

## Referências

1. Al-Zayer MA, Straffon LH, Feigal RJ, Welch KB. Indirect pulp treatment of primary posterior teeth: a retrospective study. *Pediatr Dent*. 2003;25(1):29-36.
2. Duarte DA. Pulpoterapia odontopediátrica. *In: Guedes-Pinto AC. Reabilitação bucal em odontopediatria – atendimento integral*. São Paulo: Santos; 1999. p.105-19.
3. Falster CA, Araújo FB, Straffon LH, Nör JE. Indirect pulp treatment: *in vitro* outcomes of an adhesive resin system vs calcium hydroxide for protection of the dentin-pulp complex. *Pediatr Dent*. 2002; 24(3): 241-8.
4. Farooq NS, Coll JA, Kuwabara A, Shelton P. Success rates of formocresol pulpotomy and indirect pulp therapy in the treatment of deep dental caries in primary teeth. *Pediatr Dent*. 2000;22(4):278-86.
5. Franzon R, Souza-Pinto A, Casagrande L, Araújo FB. Avaliação clínica e radiográfica do capeamento pulpar indireto em molares decíduos – 36 meses de acompanhamento *In: Reunião Anual da Sociedade Brasileira de Pesquisa Odontológica, 2005; Águas de São Pedro*. São Paulo: SBPqO; 2005. p. 54.
6. Fuks AB. Terapia pulpar na dentição decídua. *In: Pinkhan JR. Odontopediatria – da infância à adolescência*. São Paulo: Artes Médicas; 1996.
7. Hungerford M. Conceitos de estética dental. *In: Goldstein RE. A estética em Odontologia*. São Paulo: Santos; 2000.
8. Jaeger RG. Carious dentin treated by indirect pulp capping. A microanatomic study. *Rev Fac Odontol Univ São Paulo*. 1990;2(2):63-70.
9. Kinney JH, Habelitz S, Marshall SJ, Marshall GW. The importance of intrafibrillar mineralization of collagen on the mechanical properties of dentin. *J Dent Res*. 2003;82(12):957-61.
10. Maltz M, Oliveira EF, Fontanella V. A clinical microbiologic and radiographic study of deep caries lesions after incomplete removal. *Quintessence Int*. 2002;33(2):151-9.
11. Marchi JJ, Fröner AM, Moi GP, Mattuella LG, Nör JE, Araujo FB. Análise clínica e radiográfica de 4 anos do capeamento pulpar indireto com remoção parcial em molares decíduos. *In: Reunião Anual da Sociedade Brasileira de Pesquisa Odontológica, 2005; Águas de São Pedro*. São Paulo: SBPqO; 2005. p. 130.
12. Massara ML, Alves JB, Brandão PR. Atraumatic restorative treatment: clinical, ultrastructural and chemical analysis. *Caries Res*. 2002;36(6):430-6.
13. Mondelli J. Ligas alternativas para restaurações fundidas. São Paulo: Panamericana; 1995.
14. Mount GJ. Glass ionomers: a review of their current status. *Oper Dent*. 1999;24(2):115-24.
15. Pinheiro SL, Santos MMP, Rondino AF, Imperato JCP. Capeamento pulpar indireto em odontopediatria: indicações e possibilidades. *Rev Assoc Paul Cir Dent*. 2003;57(4):280-3.
16. Ribeiro CCC, Baratieri NL, Perdigão J, Baratieri NMM, Ritter AV. A clinical, radiographic, and scanning electron microscopic evaluation of adhesive restorations on carious dentin in primary teeth. *Quintessence Int*. 1999;30(9):591-9.
17. Ricketts DN, Kidd EA, Innes N, Clarkson J. Complete or ultraconservative removal of decayed tissue in unfilled teeth. *Cochrane Database Syst Rev*. 2006;3:CD003808.
18. Tagger M, Tagger E. Pulpal reactions to a dentin bonding agent: Dentin Adhesit. *J Endod*. 1987;13(3):113-6.

Recebido em 8/8/2007

Aceito em 27/11/2007