Rev Inst Ciênc Saúde
2009;27(2):148-52

Avaliação da angulação do sulco de trabalho de dentes artificiais em relação ao plano de orientação e ao eixo de rotação vertical de lateralidade da mandíbula no articulador*

Evaluation of the relationship amongst the working groove angulation of artificial teeth and the orientation plane and the vertical rotation axis of mandibular lateral translation in the articulator

Ricardo Jun Furuyama**
Atlas Edson Moleros Nakamae***
Roger Nishyama**
Flavio Jun Yamaguchi****
Tatiana de Carvalho Guarnieri****
Regina Tamaki***

Resumo

Introdução – Na reabilitação protética, a oclusão e os movimentos mandibulares estão intrinsecamente ligados. Um dos conceitos sempre abordados na busca deste ideal é a relação entre os sulcos e as cúspides dos dentes com os movimentos mandibulares, que deve permitir um deslizamento livre de interferências entre ambos. Assim, foi proposto avaliar o grau de coincidência da angulação do sulco de trabalho do primeiro molar inferior artificial, quando posicionado no arco, em relação à trajetória descrita pela cúspide mésio-palatina do primeiro molar superior em relação ao eixo de rotação vertical de lateralidade da mandíbula no articulador semi-ajustável. Material e Métodos – Utilizou-se uma metodologia, através de um programa de editoração gráfica, que permitiu avaliar as imagens digitais de montagens em cera de dentes artificiais em prótese totais inferiores e de seus respectivos planos de orientação. Localizou-se o sulco de trabalho do primeiro molar inferior (A), a trajetória da cúspide mésio-palatina do primeiro molar superior adotando-se o eixo de rotação vertical no centro das esferas condilares (B), e a perpendicular à tangente ao plano de orientação (C). Resultados e Conclusões – Assim, mediram-se os ângulos formados entre A-C e A-B. Os resultados mostraram que houve casos onde A coincidiu com C, nos demais casos a angulação apresentou, em média, valores baixos, demonstrando que os parâmetros adotados para a montagem dos dentes artificiais foram seguidos. Não foi observada a coincidência entre A e B, indicando que, durante a reprodução do movimento de lateralidade no articulador, ocorre interferência na excursão da cúspide mésio-palatina do primeiro molar superior.

Palavras-chave: Prótese total; Oclusão dentária; Dente artificial

Abstract

Introduction – In prosthetic rehabilitation, occlusion and mandibular movements are closely linked. Harmony between these factors is essential for treatment success. Therefore, the present study proposes to evaluate the degree of coincidence of the working groove angulation from the artificial mandibular first molar, when positioned on the arch, with the trajectory traced by the mesio-palatal cuspid from the maxillary first molar during mandibular lateral translation determined by the vertical axis rotation in a semi-adjustable articulator. Material and Methods – To identify this trajectory, it was utilized a graphical editing program. It was possible to evaluate digital images from artificial teeth mounted on wax for mandibular complete dentures, and their respective orientation planes positioned on the articulator. Through these images, the author located the working groove from the mandibular first molar (A), the trajectory described by the mesio-palatal cuspid from the maxillary first molar considering the vertical axis rotation at the center of the condilar spheres (B), and the perpendicular to the tangent of orientation plane (C). Results and Conclusions – Thus, the angle between A-C and the angle between A-B were measured. The results showed some cases where A coincided with C. In the remaining cases, the angulation displayed low mean values, illustrating that the mounting of artificial teeth followed the parameters adopted for the orientation plane according to the proposed technique. The coincidence between A and B was not observed, indicating that, during the lateral translation movement in the articulator, there is interference in the trajectory of the maxillary first molar mesio-palatal cuspid.

Key words: Denture, complete; Dental occlusion; Tooth, artificial

* Trabalho baseado na Dissertação de Mestrado apresentada na Faculdade de Odontologia da Universidade de São Paulo (FOUSP), 2006.

** Doutorando em Ciências Odontológicas – Prótese Dentária pela FOUSP. E-mail: junfuruyama@hotmail.com.
*** Professor(a) Doutor(a) da Disciplina de Prótese Total do Departamento de Prótese da FOUSP.
**** Doutor(a) em Prótese Dentária pela FOUSP.

Introdução

Os pacientes desdentados totais passam por um processo de mutilação devido à perda do órgão dental, apresentando um quadro de Patologia pela alteração da forma ou função não compensada. Para se restabelecer a condição adequada, a especialidade protética dentária envolve a reabilitação e a manutenção da função oral, seu conforto, aparência e a saúde através da substituição de dentes deficientes ou perdidos ou tecidos maxilofaciais por próteses biocompatíveis[1]. Na sua reabilitação protética a oclusão é um fator importante a ser estudado[3], buscando-se uma relação estável entre os contatos harmônicos das superfícies mastigatórias dos dentes da maxila e da mandíbula com seus antagonistas[1]. Para que esta harmonia ocorra, faz-se necessário o conhecimento de seus fatores determinantes, bem como dos movimentos mandibulares, para que, em oclusão e articulação, não haja interferências oclusais [23].

Estes movimentos mandibulares envolvem diretamente a anatomia oclusal de dentes posteriores, bem como seu posicionamento no arco. Suas cúspides devem, idealmente, seguir uma trajetória livre de interferências, ou seja, elas devem passar livres no sulco de não trabalho ou de trabalho do dente antagonista[3,22].

Estes parâmetros são seguidos em pacientes dentados ou parcialmente dentados, onde a reconstrução oclusal é viável. Caso o paciente não possua elemento dental algum, a reabilitação deve ocorrer por reposição de dentes artificiais. Neste contexto insere-se a prótese total.

Com a perda dos elementos dentários, a função primária dos processos alveolares é eliminada, ocorrendo a reabsorção óssea e a perda de parâmetros anatômicos relacionados aos dentes naturais, necessários para a reconstituição da função do sistema estomatognático[16].

Portanto, devem-se seguir parâmetros estéticos e funcionais para a confecção das próteses totais. Estes parâmetros guiam a montagem dos dentes e, consequentemente, a oclusão e a articulação. Diversas técnicas são preconizadas dentre elas a técnica da "zona neutra"[11,13,18-19], a linha papila retromolar-canino inferior[2,7,14] e a linha intermaxilar sobre a crista do rebordo[12,24-25], esta última sendo preconizada pela Disciplina de Prótese Total da FOUSP, seguindo-se o plano de orientação.



Figura 1. Posicionamento da câmera digital em relação ao ramo inferior do articulador com a prótese em cera

Para contribuir com os estudos em prótese total, esta pesquisa avaliou a efetividade da técnica de montagem de dentes empregada quanto à trajetória do sulco de trabalho no plano horizontal em relação ao movimento de lateralidade de Bennett do articulador semi-ajustável. Para isso avaliou-se o grau de coincidência entre o sulco de trabalho do primeiro molar inferior artificial, em posição na prótese em cera, e a perpendicular à tangente ao arco formado pelo plano de orientação. Também, avaliou-se o grau de coincidência entre o sulco de trabalho do primeiro molar inferior artificial, em posição na prótese em cera, e a trajetória do arco formado pelo eixo de rotação vertical da lateralidade mandibular no articulador semi-ajustável.

Material e Métodos

O estudo transversal foi realizado com imagens digitais de 30 (trinta) planos de orientação inferiores e as respectivas próteses totais em cera com os dentes artificiais montados e posicionados no modelo fixados no articulador semi-ajustável, dos pacientes edentados totais bimaxilares atendidos na clínica de graduação da Disciplina de Prótese Total da FOUSP[24].

Para o registro das imagens digitais utilizaram-se os ramos inferiores de articuladores semi-ajustáveis tipo *Whip-Mix®* com modelos inferiores fixados e as próteses com os dentes artificiais da marca *Dentron Biotone®* montados em cera e seus respectivos planos de orientação

As imagens foram adquiridas com a máquina digital (*FUJI S5000®*) fixa a uma distância focal sempre constante dos ramos inferiores dos articuladores (Figura 1), com resolução máxima. De cada articulador eram obtidas duas imagens: uma com os dentes montados em cera (Figura 2) e outra com os planos de orientação em posição (Figura 3).

As fotografias digitais foram tratadas com o programa de editoração de imagens *Adobe Photoshop®*. Este programa permite a inserção de diversas camadas sobrepostas na mesma imagem. Para o estudo foram inseridas seis camadas: referência, sulco, eixo, plano, tangente esquerda e tangente direita.

Figura 2. Dentes artificiais montados em posição

Sobre cada camada foi possível inserir figuras geométricas de desenho como círculos e quadrados sem alterar a imagem original, chamadas de demarcadores, e desenhar linhas e pontos. Inicialmente, foi inserida uma camada chamada de **referência** onde foram marcados os centros dos sulcos principais dos primeiros molares inferiores nos dentes artificiais. Foi inserida uma nova camada chamada de **sulco** e, a partir dos pontos de referência, foram contornados os sulcos de trabalho de cada dente. Uma nova camada chamada de **eixo** foi inserida. O centro das esferas condilares foram marcadas e, a partir do seu centro, criados demarcadores circulares onde a sua circunferência coincidia com o ponto de referência, simulando-se uma rotação do ramo. A partir do ponto de referência, uma linha sobre o arco formado pela circunferência do demarcador foi grifada, no lado esquerdo e no lado direito. Inseriu-se uma camada chamada de **plano** e a imagem do plano de orientação foi adicionada a esta camada. Com uma nova camada chamada de **tangente esquerda**, criou-se uma tangente do plano de orientação no lado esquerdo e esta foi deslocada até a coincidência com o ponto de referência. Com o demarcador circular, foi feita uma circunferência com o centro no ponto de referência de 4 cm. Duas outras circunferências de 6 cm foram feitas a partir do cruzamento entre a tangente e a primeira circunferência. Uma linha foi traçada do ponto de referência ao cruzamento das duas últimas circunferências no sentido mesial. Com isso obteve-se a perpendicular da tangente do plano de orientação. O mesmo procedimento foi realizado para o lado direito com uma camada chamada de tangente direita. Após esses procedimentos foi possível avaliar as trajetórias do sulco de trabalho do primeiro molar inferior artificial, em posição na prótese em cera, da perpendicular à tangente ao arco formado pelo plano de orientação e da trajetória do arco formado pelo eixo de rotação vertical da lateralidade mandibular no articulador semi-ajustável (Figura 4).

Para efeito de avaliação do grau de coincidência entre o posicionamento do dente artificial com o plano de orientação, utilizou-se a ferramenta régua, para medir o ângulo formado entre a trajetória do sulco de trabalho do primeiro molar inferior artificial, em posição na prótese em cera, e a trajetória da perpendicular à tangente ao arco formado pelo plano de orientação, em ambos os lados – **tangente-sulco**.

Com o auxílio da mesma ferramenta, mensurou-se o ângulo formado entre as trajetórias do sulco de trabalho do primeiro molar inferior artificial, em posição na prótese em cera, e do arco formado pelo eixo de rotação vertical da lateralidade mandibular no articulador semi-ajustável, em ambos os lados – **eixo-sulco**.

Figura 3. Plano de orientação

Análise dos dados

Os dados foram tabulados e submetidos à análise estatística com o software *Minitab®*. Foram utilizados os testes de Kolmogorov-Smirnov para verificar se os dados tiveram uma distribuição seguindo uma curva normal, o teste de ANOVA (análise de variância) para verificar se as médias entre os ângulos eram iguais, bem como a homocedasticidade das amostras (igualdade das variâncias nos grupos) e o teste de Kruskall-Wallis para comparação de médias com comportamento não-paramétrico.

Resultados

A amostra foi composta de 30 imagens digitais dos ramos inferiores dos articuladores semi-ajustáveis com as próteses em cera e de 30 imagens digitais dos ramos inferiores dos articuladores com os respectivos planos de orientação, provenientes da reabilitação de pacientes atendidos na Cínica de Graduação da Disciplina de Prótese Total da Faculdade de Odontologia da Universidade de São Paulo. Os pacientes tinham, em média, 62,1 anos (desvio padrão de ± 9,16 anos) e, na sua maioria, eram do sexo feminino (70%). Desta amostra, 4 possuíam a distância intercondilar equivalente ao tamanho pequeno, 19 ao tamanho médio e 7 ao grande. Os resultados obtidos foram analisados em duas etapas:

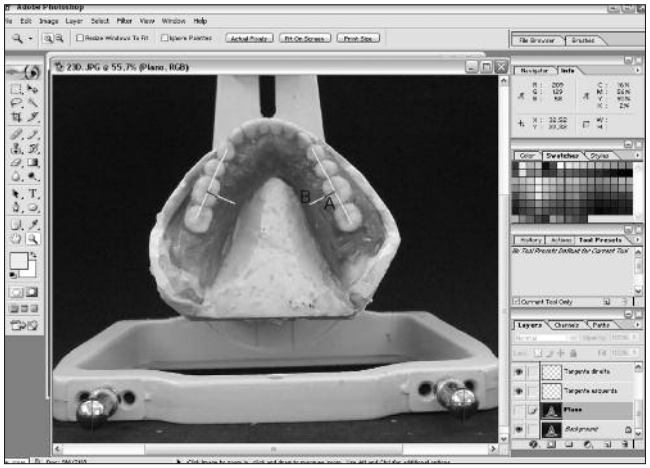

Figura 4. Trajetórias do sulco de trabalho coincidindo com a perpendicular à tangente ao plano de orientação (A) e do eixo de rotação vertical da lateralidade da mandíbula no articulador (B)

Avaliação da relação entre o sulco de trabalho e o plano de orientação

Os dados obtidos apresentaram uma coincidência do sulco de trabalho do primeiro molar inferior artificial com a perpendicular à tangente ao plano de orientação de 27% (8 eventos) no lado esquerdo e de 16% (5 eventos) no lado direito. A Tabela 1 apresenta os dados descritivos das médias do ângulo tangente-sulco dos eventos não coincidentes, nos lados esquerdo e direito.

Tabela 1. Média, desvio padrão em graus do ângulo tangente-sulco segundo lado esquerdo e direito

Lado	Ângulo em graus	
	Média	Desvio Padrão
Esquerdo	6°25'	± 2°21'
Direito	7°39'	± 3°33'

Avaliação do grau de coincidência entre o sulco de trabalho e o eixo de rotação vertical

Pode-se observar a coincidência de um evento no lado esquerdo e de dois eventos no lado direito. A Tabela 2 apresenta os dados descritivos das médias do ângulo eixo-sulco, nos lados esquerdo e direito.

Tabela 2. Média, desvio padrão em graus do ângulo eixo-sulco segundo lado esquerdo e direito

Lado	Ângulo em graus	
	Média	Desvio Padrão
Esquerdo	14°	± 6°07'
Direito	16°54'	± 6°57'

Discussão

No campo da reabilitação protética, o estudo dos movimentos mandibulares mostra-se um importante ponto a ser aprofundado, uma vez que a sua influência sobre a fisiologia do sistema estomatognático é muito marcante[5,9,20]. Prova disso são os inúmeros trabalhos que relacionam os movimentos mandibulares com a oclusão e a articulação[3-4,23]. E ainda estudos específicos da relação do movimento de lateralidade e a anatomia oclusal de dentes posteriores[10,15,17,23].

O pressuposto inicial do presente trabalho era que a técnica de montagem de dentes empregada, onde o posicionamento dos dentes artificiais tem como referência o plano de orientação confeccionado seguindo a linha intermaxilar e os parâmetros estéticos[12,25], fosse efetiva na harmonia oclusal. Se isso fosse verdade, não poderia haver diferenças significativas entre as trajetórias dos sulcos de trabalho dos dentes com a perpendicular das tangentes dos planos de orientação, o que de fato não ocorreu. A coincidência destas foi de 20%, no lado esquerdo e 16%, no lado direito. Nos casos não coincidentes, a diferença entre elas formou uma angulação média de 6°25' (± 2°21') no lado esquerdo e 7°39' (± 3°33') no lado direito. Frente aos outros resultados obtidos, estas angulações foram consideradas pequenas.

Adotando-se o eixo de rotação vertical do articulador semi-ajustável, no movimento de lateralidade, as trajetórias resultantes mostraram-se mais fechadas do que a angulação dos sulcos de trabalho dos dentes artificiais. Para que estas coincidam com aquelas, especulam-se quatro alternativas: abrir o arco na montagem de dentes, alterar o alinhamento dos dentes artificiais, adequar a anatomia do dente artificial e avaliar o eixo de rotação vertical condilar. A abertura do arco na montagem dos dentes artificiais acarretaria em uma não coincidência dos dentes artificiais com os parâmetros estudados de função e estética, como a zona neutra e a linha intermaxilar[12,18,25]. Alterar o alinhamento dos dentes artificiais resulta em um desalinhamento dos seus sulcos principais, incorrendo em interferências em movimento de protrusão mandibular, entrando em desacordo com os ideais de oclusão e articulação[22]. A anatomia oclusal dos dentes artificiais segue um padrão, adequá-la envolveria o desgaste oclusal ou, em estudos posteriores, avaliar se outras marcas comerciais de dentes artificiais possuem uma melhor relação com o eixo de rotação vertical do articulador. Assim, torna-se válida a alternativa de estudar a relação do sulco de trabalho de dentes artificiais, seguindo a metodologia adotada, e a sua relação com o eixo de rotação vertical condilar.

A adoção de um eixo de rotação vertical baseado no articulador pode ter interferido nas medições, pois o eixo vertical de rotação real, na sua grande maioria, está deslocado do centro do côndilo[8]. Entretanto, existem outros fatores que poderiam interferir nesta variação, como a forma do arco. Uma análise posterior de qual a melhor relação do posicionamento dos dentes artificiais quanto à conformação de seu arco pode ser feita frente a outras técnicas que seguem parâmetros como a referência anatômica da papila retromolar-canino inferior[2,6,14,21] ou a zona neutra[11,13,18-19].

Assim, o atual trabalho admitiu um eixo de rotação vertical no movimento de lateralidade mandibular sem a possibilidade de se manobrar os eixos em questão do articulador semi-ajustável, ou seja, o deslocamento do eixo vertical de rotação no sentido ântero-lateral e póstero-medial[8] pode vir a influenciar no pressuposto de onde seria o melhor posicionamento no arco dos dentes artificiais posteriores em prótese total. Uma análise posterior, com o eixo vertical de rotação condilar e a diversificação das montagens de dentes artificiais de acordo com diferentes formas de arcos seria uma boa contribuição para o estudo em questão, bem como avaliar a angulação dos sulcos de trabalho de diversas marcas comerciais de dentes artificiais.

Conclusões

Com base no resultados, pode-se concluir que:

1. A montagem dos dentes artificiais segundo a técnica empregada é efetiva, mas não segue o eixo de rotação vertical do articulador.
2. Houve coincidência do sulco de trabalho do primeiro molar inferior artificial com a perpendicular à tangente ao plano de orientação em 27% dos casos no lado esquerdo e de 16% no lado direito.
3. Não houve coincidência entre o sulco de trabalho do primeiro molar inferior artificial e a trajetória do arco formado pelo eixo de rotação vertical da lateralidade mandibular no articulador semi-ajustável em 98% dos casos.

Referências

1. Academy of Prosthodontics. The glossary of prosthodontics terms. J Prosthet Dent. 2005;94(1):10-92.
2. Adkisson SR. Relating denture teeth to the occlusal plane. J Prosthet Dent. 1986;55(2):274-6.
3. Ash MM, Ramfjord S. Occlusion. 4th ed. Philadelphia: Saunders; 1995.
4. Aull AE. Condylar determinants of occlusal patterns. J Prosthet Dent. 1965;15(5):826-49.
5. Bennett NG. A contribution to the study of the movements of the mandible. Proc R Soc Med Section Odontology. 1908;1:79-95.
6. Curtis TA, Shaw EL, Curtis DA. The influence of removable prosthodontic procedures and concepts on the esthetics of complete dentures. J Prosthet Dent. 1987;57(3):315-23.
7. Davis DJ. Simplification of tooth arrangement in complete dentures. Quintessence Dent Technol. 1982;6(2):119-22.
8. Hatushikano EJ. Análise da laterotrusão condilar nos movimentos de lateralidade centrífuga e de Bennett em edentados completos [Tese de Doutorado]. São Paulo: Faculdade de Odontologia da Universidade de São Paulo; 2006.
9. Hobo S. A kinematic investigation of mandibular border movement by means of an electronic measuring system. Part II: A study of Bennett movement. J Prosthet Dent. 1984;51(5):642-6.
10. Jaarda MJ, Clayton JA, Myers GE. Measurement of cusp height and ridge and groove direction using an electrical transducer. Part II. Pantographics and the terminal hinge axis. J Prosthet Dent. 1978;40(1):83-8.
11. Karlsson S, Hedegard B. A study of the reproducibility of the functional denture space with dynamic impression technique. J Prosthet Dent. 1979;41(1):21-5.
12. Kiausinis V. Relação entre o plano de cera, arco dental estabelecido e a crista do rebordo alveolar em prótese total [Tese de Doutorado]. São Paulo: Faculdade de Odontologia da Universidade de São Paulo; 1990.
13. Lang BR. Complete denture occlusion. Dent Clin N Am. 2004;48(3):641-65.
14. Lang BR, Razzoog ME. A practical approach to restoring occlusion for edentulous patients. Part II. Arranging the functional and rational mold combination. J Prosthet Dent. 1983;50(5):599-606.
15. Levinson E. The nature of the side-shift in lateral mandibular movement and its implications in clinical practice. J Prosthet Dent. 1984;52(1):91-8.
16. Lorian M, Manos N, Selvadurai R. Esthetics, complete dentures and facial muscles. Trends Tech Contemp Dent Lab. 1990;7(2):35-42.
17. Lundeen HC, Shyrock EF, Gibbs CH. An evaluation of mandibular border movements: their character and significance. J Prosthet Dent. 1978;40(4):442-52.
18. McDonald GT, Larsen HD. The neutral zone space: a clue to denture stability. Gen Dent 1984;32(6):510-1.
19. Makzoumé JE. Morphologic comparison of two neutral zone impression techniques: A pilot study. J Prosthet Dent. 2004;92:563-8.
20. Rosen T. The Bennett movement and its influence in creating occlusal morphology. CDS Rev. 1974;67(2):20-2.
21. Schulte JK, Wang SH, Erdman AG, Anderson GC. Three-dimensional analysis of cusp travel during a nonworking mandibular movement. J Prosthet Dent. 1985;55(6):839-43.
22. Shillingburg HT, Hobo S, Whitsett LD. Fundamentos de prótese fixa. Trad. de Maria Terezinha F. de Oliveira. São Paulo: Santos; 1983.
23. Stallard H, Stuart CE. Eliminating tooth guidance in natural dentitions. J Prosthet Dent. 1961;11(3):474-9.
24. Tamaki T. Dentaduras completas. 4ª ed. São Paulo: Sarvier; 1983.
25. Tamaki-Solz N. Montagem de dentes em prótese total – estudo do relacionamento entre o arco dental posterior e a crista do rebordo alveolar [Tese de Doutorado]. São Paulo: Faculdade de Odontologia da Universidade de São Paulo; 1993.

Recebido em 24/9/2007
Aceito em 7/01/2008