Rev Inst Ciênc Saúde
2008; 26(1):115-9

Restos epiteliais de Malassez no ligamento periodontal e sua possível relação com anquilose dento-alveolar*

Epithelial rests of Malassez in periodontal ligament and possible association with ankylosis

André Bannwart Rago**
Flavia Kiertsman***
Daniela Prócida Raggio****
Sucena Matuk Long*****
Adolpho Chelotti*****
José Barbosa******
Lucila Basto de Camargo*******

Resumo

Introdução – O objetivo do presente trabalho foi investigar a presença dos restos epiteliais de Malassez e sua possível participação no processo da anquilose dento-alveolar, por meio de avaliação histológica do ligamento periodontal de dentes decíduos em infra-oclusão e retenção prolongada, com indicação de remoção cirúrgica. **Material e Métodos** – Foram estudados vinte e cinco dentes decíduos com diagnóstico clínico de infra-oclusão e retenção prolongada. Após exodontia os dentes foram fixados em solução formol a 10%, descalcificados em solução de ácido fórmico e citrato de sódio, processados para inclusão em parafina nos quais se realizaram cortes de 5 micrometros. Para análise morfológica, os cortes foram corados em hematoxilina e eosina e avaliados em microscopia de luz (Olympus BX60), em aumentos de 100 a 400 vezes. **Resultados** – Ao exame microscópico, foi possível observar a presença de restos epiteliais de Malassez no ligamento periodontal de dezesseis dentes. Observou-se também, que em área de anquilose, a presença dos restos epiteliais de Malassez promoveu interrupção localizada do processo de fusão óssea. **Conclusão** – Concluiu-se que os restos epiteliais presentes no ligamento periodontal podem desempenhar função inibidora do fenômeno da anquilose pela sua incompatibilidade com o tecido ósseo e pelo seu papel na manutenção do espaço do ligamento periodontal.

Palavras-chave: Anquilose dental; Epitélio; Ligamento periodontal

Abstract

Introduction *– The aim of this study was to investigate epithelial rests of Malassez and their possible participation in the ankylosis process, by histological evaluation of the periodontal ligament of deciduous teeth with infra-occlusion and over retention.* ***Material and Methods*** *– Twenty-five deciduous teeth with clinical diagnosis of infra-occlusion and over retention had been studied. The teeth were properly fixed in solution formol 10%, decalcified in formic acid and sodium citrate, embedded in paraffin and sectioned in cuts of 5 micrometers. For morphologic analysis, the cuts had been stained with hematoxylin and eosin and examined in light microscopy (Olympus BX60), in increases of 100 the 400 times.* ***Results*** *– The microscopic examination showed epithelial rests in the periodontal ligament of sixteen teeth. In ankylosis area, the epithelial rests interrupted the process of bone fusion.* ***Conclusion*** *– In conclusion, this study suggests that the epithelial rests in the periodontal ligament can perform an inhibiting function of the phenomenon of the ankylosis due their incompatibility with bone tissue and due the papel on conservation of the space of the periodontal ligament.*

Key words: Tooth ankylosis; Epithelium; Periodontal ligament

* Trabalho baseado na Monografia de conclusão de Curso de Especialização em Odontopediatria da Universidade Paulista (UNIP), 2004.

** Especialista em Odontopediatria pela UNIP.
*** Mestre em Odontopediatria pelo Centro Universitário Hermínio Ometto de Araras (Uniararas).
**** Professora Doutora da Disciplina de Odontopediatria da Faculdade de Odontologia da Universidade de São Paulo (FOUSP).
***** Professores Doutores da Disciplina de Odontopediatria da UNIP.
****** Professor Titular da Disciplina de Patologia da UNIP.
******* Doutoranda em Odontopediatria pela FOUSP. Professora Responsável pela Disciplina deOdontopediatria da UNIP Campus Campinas. E-mail: lucilazaccaro@uol.com.br

Introdução

A anquilose dentária pode ser definida como fusão ou união anatômica do cemento ou dentina radicular com o osso alveolar levando à obliteração do espaço do ligamento periodontal. Trata-se de anomalia que pode ocorrer em qualquer fase eruptiva, antecedendo ou sucedendo a erupção do dente na cavidade bucal, fazendo com que o dente permaneça estático[7,20]. Como os dentes vizinhos continuam seus processos de erupção, simultaneamente ao crescimento do osso alveolar, ocorrem alterações no estabelecimento da dimensão vertical e a denominada infra-oclusão[3,15].

Clinicamente o sinal mais evidente da infra-oclusão é o posicionamento de um ou mais dentes pelo menos um milímetro aquém do plano oclusal dos dentes adjacentes[7]. Além da infra-oclusão, os dentes decíduos anquilosados podem apresentar redução da mobilidade e retenção prolongada. O diagnóstico clínico pode ser complementado radiograficamente pela perda parcial do espaço do ligamento periodontal com áreas de evidente fusão entre a raiz e o osso alveolar[20]. No entanto, a comprovação radiográfica torna-se difícil devido aos aspectos bidimensionais da radiografia. Kellogg e Guenthner[11] (1987) afirmaram que o teste da percussão de dentes anquilosados produz som característico, todavia, esse critério de diagnóstico é muito subjetivo.

No que se refere aos aspectos histológicos, Henderson[9] (1979) relatou que a furca é a região mais acometida pelo processo da anquilose. Porém, Thornton e Zimmermann[32] (1964) afirmaram que dentes sem sucessores permanentes normalmente apresentam áreas de anquilose próximas ao forâme apical, enquanto os dentes com sucessores permanentes apresentam áreas de anquilose dispersas pela superfície radicular. Mancini *et al.*[19] (1995) encontraram raízes com sinais de reabsorção e reparação com cemento celular e, em determinadas áreas, onde existia dentina reabsorvida ou cemento reparador, havia ocorrido fusão com osso.

Numerosos autores em seus estudos constataram que anquilose é mais encontrada na dentição decídua[21,23]. Brearley e McKibben[5] (1973) mostraram prevalência de 6,9%, preferência pela mandíbula e distribuição simétrica no arco[13]. Já Krakowiak[12] (1978), detectou prevalência de anquilose de 3,7%, com um pico entre sete e onze anos de idade. O autor relatou que os primeiros molares decíduos inferiores apresentaram–se anquilosados em idades mais precoces e que a freqüência de anquilose nos segundos molares decíduos aumentou de acordo com o avanço da faixa etária. A questão do dente mais atingido pela infra-oclusão apresenta grande variação na literatura. Diversos autores acreditam ser o primeiro molar decíduo inferior o mais afetado[7,33]. Enquanto, outros autores[2,25] relataram maior incidência no segundo molar decíduo. Essa divergência se dá à diferença de idade dos pacientes e ao grau de severidade da infra-oclusão considerados em cada estudo[14].

Dentes decíduos anquilosados são prejudiciais aos dentes adjacentes, seus sucessores permanentes, periodonto e principalmente à oclusão. Sua presença pode complicar a erupção e o desenvolvimento do dente sucessor permanente. Normalmente, ocorre atraso na esfoliação dos dentes afetados com subseqüentes complicações como: inclinação dos dentes adjacentes sobre o anquilosado, extrusão do antagonista, impacção dos dentes sucessores e perda generalizada ou localizada do espaço no arco dentário. Tais seqüelas descritas acima podem resultar em maloclusão[3,9,28,32].

Com relação à etiologia, até hoje, não foi bem definida. Algumas pesquisas indicaram íntima relação entre infra-oclusão de molares decíduos, erupção ectópica de dentes permanentes e alguns tipos de anomalias como aplasia dentária[4]. Biederman[2] (1956) sugeriu que um distúrbio no metabolismo local poderia alterar os padrões normais de crescimento, ocasionando assim o desaparecimento do ligamento periodontal antes da reabsorção fisiológica dos dentes decíduos. Com isso, o osso alveolar e a estrutura dentária entrariam em contato resultando em fusão e anquilose. Via Jr[34] (1964) relatou em seu estudo que a etiologia está relacionada a padrão genético ou falha congênita de desenvolvimento da membrana periodontal. A teoria do trauma oclusal, segundo Biederman[3] (1968), baseou-se no fato de que forças traumáticas e mastigatórias, reimplante dentário ou injúria térmica ao periodonto podem ser responsáveis pela anquilose, uma vez que, uma alteração no processo de regeneração do periodonto frente a essas agressões pode resultar em anquilose. Rygh e Reitan[28] (1963) constataram a presença dos restos epiteliais de Malassez envolvidos por um tecido diverso do periodontal normal, em áreas de reabsorção radicular em dentes anquilosados, fato que julgaram interessante, uma vez que, é incomum encontrar restos epiteliais próximos a áreas de reabsorção e formação óssea pelo antagonismo existente entre tecidos epitelial e ósseo.

O desenvolvimento embriológico dos restos epiteliais de Malassez está relacionado à formação radicular. As células da bainha radicular de Hertwig cessam sua proliferação, enquanto os odontoblastos recém-diferenciados formam dentina radicular, aumentando gradualmente o comprimento da raiz. Na região cervical, aparecem espaços, fenômeno denominado fragmentação da bainha de Hertwig. O contínuo crescimento da raiz provoca aumento progressivo desses espaços, que coalescem reduzindo a bainha a cordões celulares. Com o progresso dessa fragmentação, os cordões se rompem, constituindo grupos isolados de células, denominados restos epiteliais de Malassez[10].

A anatomia dos restos epiteliais de Malassez ainda não foi totalmente esclarecida, sendo originalmente descrita como pequenos agregados celulares. Isto se devia ao fato de que os cordões celulares corriam circunferencialmente dentro do ligamento periodontal e os cortes histológicos poderiam atravessá-los dando a impressão de grupos isolados de quatro a vinte células. Esse cordão epitelial normalmente corre próximo ao cemento[29]. Kvinnsland *et al.*[16] (2000) avaliando histologicamente os restos epiteliais de Malassez observaram diferentes tipos de células comum ao tecido epitelial de outras regiões e incluiram células neuroendócrinas.

Com relação à função dos restos epiteliais de Malassez, Ten Cate[31] (1965) desconsiderou a possibilidade de haver papel funcional, entretanto, Fujiyama *et al.*[8] (2004) e Luan *et al.*[18] (2006) observaram papel importante na regulação e manutenção do espaço do ligamento periodontal e que seu desaparecimento poderia resultar em ossificação do ligamento causando anquilose dento-alveolar. Já Rincon *et al.*[27] (2006) ressaltaram a contribuição dos restos epiteliais para a regeneração periodontal.

O objetivo deste estudo foi investigar a presença dos restos epiteliais de Malassez e sua possível participação no processo da anquilose dento-alveolar, avaliando histologicamente o ligamento periodontal de dentes decíduos em infra-oclusão e retenção prolongada.

Material e Métodos

A amostra desta pesquisa foi coletada na Universidade Paulista (UNIP) – Campus São Paulo, situada na cidade de São Paulo, constando de material obtido a partir de cirurgias orais menores realizadas nas clínicas de Odontopediatria dos cursos de graduação e pós-graduação do Departamento de Odontologia. Foram estudados molares decíduos com sinais clínicos e radiográficos de infra-oclusão e retenção prolongada que apresentavam indicação de exodontia com finalidade terapêutica, a fim de facilitar a erupção do sucessor permanente e/ou permitir o correto crescimento e desenvolvimento facial. A infra-oclusão e a retenção prolongada são sinais característicos de dentes anquilosados[20], por esta razão, tornaram-se critérios clínicos para a seleção desta amostra.

O responsável legal de cada paciente forneceu autorização escrita para a realização do tratamento odontológico e TCLE para o desenvolvimento da pesquisa. O estudo foi submetido e aprovado pelo Comitê de Ética da Instituição (Protocolo nº 37/12/03).

Os dentes removidos foram imediatamente fixados em solução formol a 10%, durante 24 horas. A seguir, sofreram descalcificação em solução de ácido fórmico e citrato de sódio[1], permanecendo em agitação constante por aproximadamente quinze dias, até que se completasse a descalcificação, que era verificada periodicamente pelo método radiográfico. Os fragmentos foram então processados para inclusão em parafina, realizando-se cortes de cinco micrometros. Para análise morfológica, os cortes foram corados em hematoxilina e eosina. A seguir, as secções foram posicionadas nas lâminas sob lamínulas, de forma a permitir análise microscópica dos tecidos envolvidos. Os achados foram documentados em fotomicrografias.

Resultados

Foram avaliados histologicamente vinte e cinco molares decíduos sendo que quatro deles apresentavam infra-oclusão clínica, onze retenção prolongada e dez infra-oclusão e retenção prolongada simultaneamente. Ao exame microscópico, foi possível observar a presença de restos epiteliais de Malassez no ligamento periodontal de dezesseis molares. Nos dentes restantes não havia ligamento periodontal suficiente para avaliação adequada. Dentre os dentes que apresentavam restos epiteliais, dois estavam em infra-oclusão, sete em retenção prolongada e sete em retenção prolongada e infra-oclusão (Figura 1).

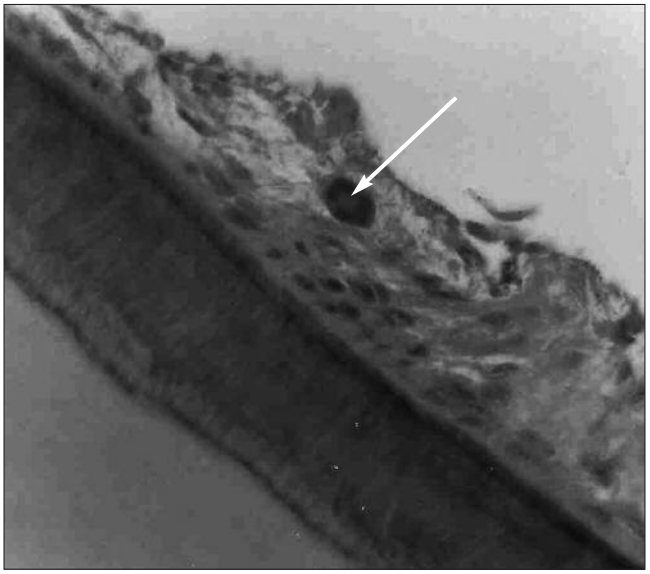

Figura 1. Roseta típica de epitélio odontogênico no ligamento periodontal lateral de molar decíduo com infra-oclusão (seta). Foto Microscópico – Olympus BX60 – Aumento original 400X

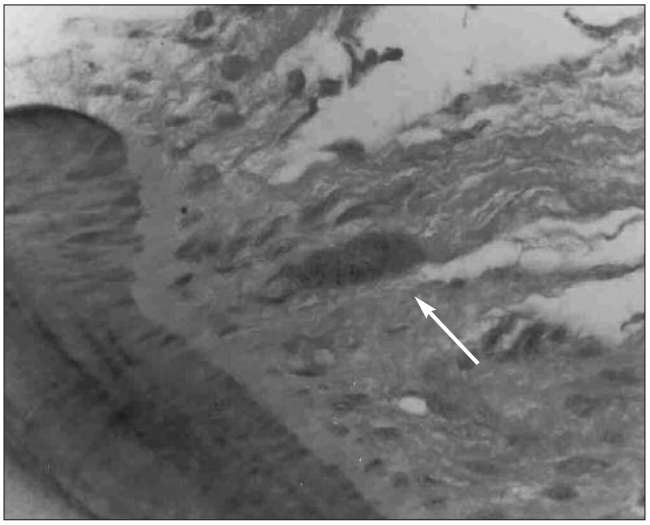

Figura 2. Restos epiteliais próximos a foco de hipercementose (seta). Foto Microscópico – Olympus BX60 – Aumento original 400X

Observou-se em um dos casos de infra-oclusão associada à retenção prolongada a presença de restos epiteliais próximos de uma região de hipercementose (Figura 2).

Em outra lâmina de molar decíduo clinicamente em infra-oclusão foi possível notar áreas de união óssea, evidenciando a anquilose dento-alveolar, porém onde os restos epiteliais de Malassez se faziam presentes, havia

interferência nesta união. Esse fato confirma a possível incompatibilidade entre o tecido epitelial e o osso[28] e o provável papel dos restos epiteliais na regulação e manutenção do espaço do ligamento periodontal[8,18] (Figura 3).

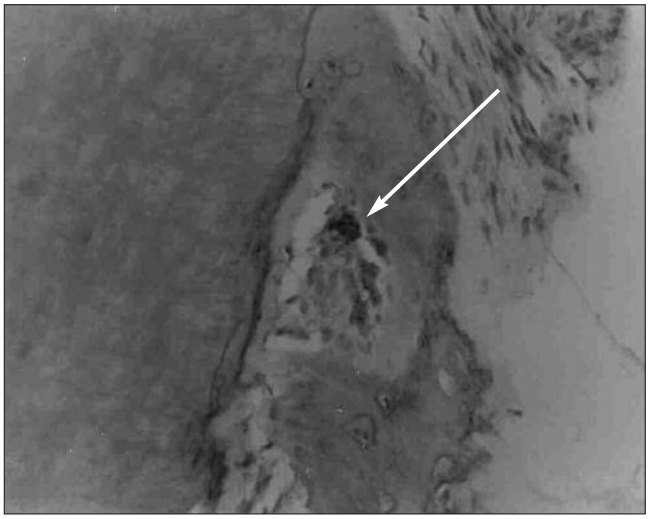

Figura 3. Interposição de epitélio odontogênico interferindo na união óssea ao cemento. Foto Microscópico – Olympus BX60 – Aumento original 200X

Discussão

Anquilose dentária, cujo sinal clínico mais importante é a infra-oclusão[6], apresenta maior prevalência na dentição decídua[21,24], com preferência para o arco mandibular[7]. Dentes decíduos anquilosados podem gerar complicações aos dentes adjacentes, aos sucessores permanentes, ao periodonto e à oclusão[3,9]. Sua etiologia ainda hoje é especulada, passando por fatores como trauma e genética. A presença e função dos restos epiteliais de Malassez no ligamento periodontal também vêm sendo estudados, uma vez que, podem estar envolvidos na manutenção do espaço do ligamento periodontal[8].

Neste estudo, foi possível reconhecer a presença dos restos epiteliais de Malassez, no ligamento periodontal dos molares decíduos estudados, mesmo quando o processo da rizólise já se encontrava avançado. Foram observados grupos isolados de células provavelmente por causa dos cortes histológicos que nem sempre permitem o reconhecimento de todo o cordão epitelial. Esta condição foi igualmente observada por Spouge[29] (1980), enquanto Reeve[26] (1960) relatou que a incidência dos restos epiteliais diminuiu com o avanço da idade. Também observou-se a presença de restos epiteliais próximos à área de hipercementose.

A questão da continuidade do cordão epitelial é importante, pois se a rede é contínua e cobre toda raíz, possivelmente a presença deste epitélio implique em função fisiológica local no ligamento periodontal. Por outro lado, se a rede está ausente em determinadas áreas do ligamento periodontal, porém a função está normal, então é provável que este remanescente epitelial não desempenhe papel importante[29].

A função destas células não foi totalmente explicada. Ten Cate[31] (1965) sugeriu inatividade deste epitélio, desconsiderando a possibilidade de papel funcional no ligamento periodontal. Por outro lado, Robinsohn (1926) *apud* Löe e Waerhaug[17] (1961) sugeriu que este epitélio produziria hormônio que poderia prevenir a fusão do cemento ao osso alveolar, entretanto, Nylen[22] (1966), utilizando microscopia eletrônica e histoquímica, relatou que os restos epiteliais não são glandulares.

Löe e Waerhaug[17] (1961) realizaram um estudo, em animais, relacionado à reimplante dentário e observaram que os restos epiteliais estavam presentes naquelas áreas onde havia formado novamente ligamento periodontal normal depois do reimplante, enquanto que, nas áreas onde não foram observados elementos epiteliais, o ligamento se manteve desorganizado e ocorreu freqüentemente anquilose ou reabsorção radicular. Sendo assim, os autores sugeriram possível relação entre a presença dos restos epiteliais e a regeneração do ligamento periodontal concordando com a opinião de Rincon *et al.*[27] (2006). Talic *et al.*[30] (2003) examinaram, em ratos, o comportamento dos restos epiteliais durante movimentação dentária e observaram proliferação e aumento de tamanho das células dos restos epiteliais de Malassez relacionando com possível papel na renovação do colágeno no ligamento periodontal.

Concordando com a idéia acima, Spouge[29] (1980) relatou que anatomicamente não há evidências de epitélio em contato direto com osso. Os dois tecidos não parecem ser compatíveis, havendo sempre fina camada de tecido conjuntivo fibroso entre eles. Desta forma, a presença dos restos epiteliais de Malassez no ligamento periodontal poderia funcionar como inibidor da anquilose, uma vez que, impediriam o contato do cemento ao osso alveolar. Além disso, Fujiyama *et al.*[8] (2004) avaliaram as mudanças nos tecidos após denervação do alveolar inferior de ratos e observaram redução na distribuição dos restos epiteliais de Malassez após uma semana e anquilose após seis semanas, o que sugere papel importante na manutenção da largura do espaço periodontal.

Confirmando estes achados histológicos, nesse estudo pôde-se observar em um caso de molar decíduo clinicamente em infra-oclusão, área de união óssea radicular interrompida pela presença de ilhas de epitélio odontogênico. Aparentemente, os restos epiteliais de Malassez presentes no ligamento periodontal provocaram impedimento da união dento-alveolar.

Conclusão

A evidência histológica de área de anquilose óssea, interrompida pela presença de restos epiteliais, sugere que os restos epiteliais de Malassez presentes no ligamento periodontal podem desempenhar função inibidora do fenômeno da anquilose dento-alveolar.

Referências

1. Anderson C. Decalcification. *In*: Anderson C. Manual for the examination of bone. Boca Raton, FL: CRC Press; 1982. p. 19-23.
2. Biederman W. The incidence and etiology of tooth ankylosis. Am J Orthod. 1956;42(12):921-6.
3. Biederman W. The problem of the ankylosed tooth. Dent Clin N Am. 1968;409-24.
4. Bjerklin K, Kurol J, Valentin J. Ectopic eruption of maxillary first permanent molars and association with other tooth and developmental disturbances. Europ J Orthod. 1992;14:369-5.
5. Brearley LJ, McKibben DH. Ankylosis of primary molar teeth. I. Prevalence and characteristics. ASDC J Dent Child. 1973;40(1):54-63.
6. Correa MSNP, Santos NP, Haddad AE, Kramer PF. Diagnóstico e tratamento da anquilose dento-alveolar em molares decíduos. Relato de caso. Rev Fac Odontol FZL. 1991;3(2):107-12.
7. Coutinho TCL, Souza IPR. Contribuição ao estudo da anquilose de molares decíduos em crianças e sua relação com os dentes permanentes sucessores. Rev Bras Odontol. 1994;51(5):18-23.
8. Fujiyama K, Yamashiro T, Fukunaga T, Balam TA, Zheng L, Takano-Yamamoto T. Denervation resulting in dento-alveolar ankylosis associated with decreased Malassez epithelium. J Dent Res. 2004; 83(8):625-9.
9. Henderson HZ. Ankylosis of primary molars: a clinical, radiographic, e histologic study. ASDC J Dent Child. 1979; 46(2):117-22.
10. Katchburian E, Arana V. Histologia e embriologia oral. São Paulo: Panamericana; 1999.
11. Kellog EM, Guenthner TA. A case report and review of deciduous molars ankylosis. Northwest Dent. 1987;66(6):15-8.
12. Krakowiak FJ. Ankylosed primary molars. ASDC J Dent Child 1978; 45(4):288-92.
13. Koyoumdjisky-Kaye E, Steigman S. Ethnic variability in the prevalence of submerged primary molars. J Dent Res. 1982; 61(12): 1401-4.
14. Kurol J. Infraocclusion of primary molars: an epidemiologic and familial study. Community Dent Oral Epidemiol. 1981;9(2):94-102.
15. Kurol JOL, Magnusson BC. Infraocclusion of primary molars: a histologic study. Scand J Dent Res. 1984;92(6):564-76.
16. Kvinnsland IH, Tadokoro O, Heyeraas KJ, Kozawa Y, Vandevska-Radunovic V. Neuroendocrine cells in Malassez epithelium and gingiva of the cat. Acta Odontol Scand. 2000;58:107-12.
17. Löe H, Waerhaug J. Experimental replantation of teeth in dogs and monkeys. Arch Oral Biol. 1961;3:176-84.
18. Luan X, Ito Y, Diekwisch TG. Evolution and development of Hertwig's epithelial root sheath. Dev Dyn. 2006;235(5):1167-80.
19. Mancini G, Francini E, Vichi M, Tollaro I, Romagnoli P. Primary tooth ankylosis: report of case with histological analysis. ASDC J Dent Child. 1995;62 (3):215-9.
20. Mendes SMA, Mendes SMA. Conduta para dentes decíduos anquilosados. Rev Bras Odontol. 1991;48 (1):11-7.
21. Mueller CT, Gellin ME, Kaplan AL, Bohannan HM. Prevalence of ankylosis of primary molars in different regions of the United States. ASDC J Dent Child. 1983;50(3):213-8.
22. Nylen B. Surgery of the alveolar cleft. Plast Reconstr Surg. 1966; 37(1):42-6.
23. Pereira RM, Rodrigues CRMD. Prevalência de anquilose em molares decíduos nas crianças do Município de São Paulo. Rev Paul Odontol. 1999;21(5):36-40.
24. Piva GA, Guirado CG. Anquilose em molares decíduos: revisão de literatura. Rev Fac Odontol Univ Passo Fundo. 1999;4(2):27-32.
25. Raghoebar GM, Boering G, Stegenga B, Vissink A. Secondary retention in the primary dentition. ASDC J Dent Child. 1991;58(1):17-22.
26. Reeve CM. Epithelial rests in the periodontal ligament of humans. J Dent Res. 1960;39:746.
27. Rincon JC, Young WG, Bartold PM. The epithelial cell rests of Malassez – a role in periodontal regeneration? J Periodontal Res. 2006; 41(4):245-52.
28. Rygh P, Reitan K. Changes in the supporting tissues of submerged deciduous molars with and without permanent successors. Trans Eur Orthod Soc. 1963;39:171-84.
29. Spouge JD. A new look at the rests of Malassez. J Periodontol. 1980;51(8):437-44.
30. Talic NF, Evans CA, Daniel JC, Zaki AE. Proliferation of epithelial rests of Malassez during experimental tooth movement. Am J Orthod Dentofacial Orthop. 2003;123(5):527-33.
31. Ten Cate AR. The histochemical demonstration of specific oxidative enzymes and glycogen in the epithelial cell rests of Malassez. Arch Oral Biol. 1965;10:207-13.
32. Thornton M, Zimmermann ER. Ankylosis of primary teeth. ASDC J Dent Child. 1964;31(1):120-6.
33. Vale MPP, Ando T, Vale CBX, Parreira MLJ. Estudo da prevalência da infra-oclusão de molares decíduos em crianças de Belo Horizonte-MG (segundo a padronização da altura mínima da coroa clínica). RPG Rev Pos Grad. 1999;6(1):50-4.
34. Via Jr WF. Submerged deciduous molars: familial tendencies. J Am Dent Assoc. 1964;69(1):127-9.

Recebido em 23/5/2007
Aceito em 21/8/2007