Rev Inst Ciênc Saúde
2005 jul-set; 23(3): 199-203

Estudo anatômico da cabeça da mandíbula por meio da radiografia panorâmica especial para ATM

Anatomic study of the mandibular condyle through special TMJ panoramic radiography

Flavia Muta Miyahara*
Felipe Paes Varoli**
Claudio Costa***
Jurandyr Panella****
Marcio Yara Buscatti*****
Jefferson Xavier de Oliveira******

Resumo

Introdução – O objetivo deste estudo foi determinar a correta anatomia da cabeça da mandíbula na radiografia panorâmica especial para articulação temporomandibular (ATM), além de verificar a distorção da imagem radiográfica na referida região. **Métodos –** Esferas metálicas foram posicionadas nos pólos medial e lateral e nas porções anterior, posterior e superior da cabeça da mandíbula. Após executadas radiografias panorâmicas especiais para ATM as imagens foram analisadas comparando-se as posições real e radiográfica das esferas. **Resultados e Conclusão –** Em todas as imagens a localização das porções anterior, posterior e superior correspondeu à respectiva região radiografada da cabeça da mandíbula. Houve sobreposição de imagens da região do pólo medial com a região da porção posterior da cabeça da mandíbula. Com relação ao pólo lateral não foi possível localizá-lo corretamente. A esfera posicionada na porção mais superior da cabeça da mandíbula apresentou uma distorção com índice H/V = 0,83.

Palavras-chave: Radiografia panorâmica – Articulação temporomandibular – Côndilo mandibular

Abstract

Introduction – *The aim of this study was the determination of the correct anatomy of the head of the condyle in a special TMJ panoramic radiography and to verify the distortion of the radiographic image in TMJ through the use of a known metal sphere.* ***Methods*** *– Metal spheres were positioned in anterior, posterior and superior portions and medial and lateral poles of the mandibular condyle. Special TMJ panoramic radiographies were then obtained.* ***Results and Conclusion –*** *After the analysis of the obtained radiographic images, we have concluded that in all images the location of the anterior, posterior and superior portions corresponded with your real localizations. It was also verified superposition of the medial pole with a region in the posterior portion of the head of the condyle. Regarding the lateral portion it was not been possible to determine its location properly. The metal sphere located in this portion turned up a distortion index H/V= 0,83.*

Key words: Radiography, panoramic – Temporomandibular joint – Mandibular condyle

Introdução

O estudo da ATM requer, além da anamnese e exame clínico, outros exames complementares. Dentre eles, destacam-se os exames por imagens, nos quais se inserem as tomografias, ressonância magnética, cintilografia óssea e técnicas radiográficas convencionais.

A maioria dos aparelhos panorâmicos permitem a execução de uma técnica radiográfica conhecida como Radiografia Panorâmica especial para ATM (Panorâmica modificada). Equivalente a uma exposição transfacial, são obtidas em um filme panorâmico quatro imagens: região de ATM dos lados direito e esquerdo, em oclusão e abertura máxima. Destina-se ao estudo dos tecidos duros que compõem a região, principalmente a fossa mandibular do osso temporal, eminência articular, espaço articular e cabeça da mandíbula.

Como o contorno da cabeça da mandíbula é bem observado nesta técnica, também denominada radiografia de ATM ortopantomográfica, procurou-se no pre-

* Especialista em Radiologia Odontológica e Imaginologia pela Universidade Paulista (UNIP).
** Professor Adjunto da Disciplina de Imaginologia Dento-Maxilo-Facial da UNIP e Universidade Cruzeiro do Sul (UNICSUL). E-mail: fvaroli@usp.br
*** Professor Titular da Disciplina de Imaginologia Dento-Maxilo-Facial da UNIP São Paulo, UNIP Campinas e UNICSUL. Professor Associado da Disciplina de Radiologia da FOUSP. E-mail: ccosta@unip.br
**** Professor Titular da Disciplina de Radiologia da FOUSP.
***** Professor Adjunto da Disciplina de Imaginologia Dento-Maxilo-Facial da UNIP São Paulo.
****** Professor Adjunto da Disciplina de Imaginologia Dento-Maxilo-Facial da UNIP e UNICSUL. Professor Associado da Disciplina de Radiologia da FOUSP.

sente estudo determinar na imagem radiográfica a correta localização dos pólos medial e lateral, e porções anterior e posterior da cabeça da mandíbula. Através do índice H/V, ou seja, relação entre as ampliações horizontal e vertical, é possível analisar a distorção da imagem radiográfica da região (Varoli *et al.*[15], 2001). Este é um método de fácil observação das distorções inerentes à projeção de estruturas no filme panorâmico.

Welander e Wickman[16] (1978) realçaram a importância de conhecer as distorções das imagens radiográficas em pantomografias, principalmente quando há necessidade de avaliação da morfologia de entidades patológicas, deformações pós-operatórias e malformações congênitas ou pós-trauma.

Tronje *et al.*[14] (1981) estudaram os efeitos da distorção inerente às imagens de objetos tridimensionais. Quadrados, círculos, triângulos e cubos foram analisados matematicamente e por testes de exposição radiográfica. Concluíram que a distorção é menor quanto mais arredondado for o objeto e seus efeitos dependem da forma básica do objeto.

De acordo com Welander *et al.*[16] (1982), a pantomografia tem uma distorção linear relacionada com fatores de projeção, os quais são determinados pelas distâncias entre área focal, objeto e filme.

Ao avaliar a imagem radiográfica da ATM na técnica panorâmica, Chomenko[7] (1982) afirmou que esta radiografia apresenta uma vista dos pólos medial e lateral das estruturas articulares da região temporal, sendo que a observação das regiões anterior e posterior da cabeça da mandíbula fica prejudicada.

Segundo Berrett[2] (1983) os recursos mais indicados para a observação de estruturas ósseas da ATM são as radiografias panorâmicas, as radiografias transcranianas e as tomografias computadorizadas. Já para observar os componentes moles da ATM, os recursos mais indicados são a artrografia e a ressonância magnética.

Richards e Gurner[13] (1985) realizaram um estudo composto por 25 crânios de índios australianos. Investigaram a reprodutibilidade e confiabilidade de três técnicas radiográficas: transcraniana, transfaringeana e panorâmica, para a avaliação da morfologia e patologia da ATM. A cabeça da mandíbula foi dividida em três zonas funcionais: posterior, ântero-medial e ântero-lateral. A região melhor vista nas radiografias panorâmicas foi a zona ântero-medial. Concluíram que nenhum método sozinho forneceu informação confiável sobre toda a cabeça da mandíbula.

Chilvarquer *et al.*[5] (1988) descreveram uma modificação de técnica da radiografia panorâmica para que esta seja mais precisa no diagnóstico de alterações da ATM: a cabeça do paciente é posicionada para a frente e levemente deslocada em direção à linha mediana, no sentido oposto ao lado examinado, promovendo uma imagem dos componentes da ATM com maior resolução e menor distorção, possibilitando uma grande acuidade anatômica quando comparada à técnica convencional, substituindo também a indicação da tomografia como um recurso auxiliar.

Dawson[8] (1993) afirmou que a radiografia panorâmica é limitada para o diagnóstico da ATM devido às distorções, sobreposições e imagens fantasmas. Há também a dificuldade de focar corretamente a região da cabeça da mandíbula.

Para Chilvarquer[4] (1995), as estruturas situadas fora da camada de corte se sobrepõem às estruturas normais da mandíbula, podendo simular patologias inexistentes.

Chomenko[6] (1995) relatou que as panorâmicas padrões (pantomografias) mostraram apenas a região médio-lateral da ATM. A cabeça da mandíbula, a fossa e eminência articular são projetados obliquamente no filme e suas verdadeiras relações não são vistas. Ocorrem ainda distorções devido à direção do feixe de raios X não ser paralela ao longo eixo da cabeça da mandíbula.

Segundo Payne e Nakielny[12] (1996) a radiografia panorâmica é indicada para análise das dimensões e formas anatômicas, já que temos uma visão ampla da maxila e mandíbula, ou também quando há suspeita de processos degenerativos ou outras patologias ósseas, alterações de crescimento e fraturas.

Brooks *et al.*[3] (1997) afirmaram que apenas uma técnica de imagem não é capaz de mostrar todas as estruturas da ATM. Assim sendo, é necessária a utilização de duas ou mais técnicas. Tomografias, panorâmicas e transcranianas mostram apenas tecidos duros ou mineralizados e mesmo assim apresentam limitações. Os autores realizaram um trabalho sobre imagens da ATM a fim de estabelecer um protocolo de imagem para esta região. Concluíram que existem dúvidas entre profissionais da área quanto à melhor técnica de imagem para ATM. A radiografia panorâmica foi defendida por vários autores, pois além de exibir a região da ATM fornece informações sobre dentes e outras regiões da mandíbula. No entanto, o uso deste tipo de radiografia para diagnosticar pequenas alterações não é indicado, pois ocorrem distorções com ampliação da cabeça da mandíbula. Apenas alterações evidentes podem ser observadas nesta técnica (Brooks *et al.*[3], 1997).

Conforme Greenan[9] (1997), em algumas situações a radiografia panorâmica apenas confirma que o paciente possui as duas articulações e acusa a presença de mudanças ósseas grosseiras.

Lesões do tipo erosiva que se originarem nos pólos anterior e/ou posterior dificilmente serão vistas na panorâmica (Haiter Neto *et al.*[10], 2000). Os autores concluíram que, das cinco técnicas radiográficas para observação de desgastes ósseos realizados na fossa mandibular e eminência articular de três crânios macerados, a melhor qualidade de imagem quando da interpretação das radiografias foram a tomografia lateral linear e a técnica transcraniana lateral de Gillis, seguindo-se em ordem decrescente pela técnica de Updegrave, Accurad-200 e panorâmica.

Almeida *et al.*[1] (2000) afirmaram que ao avaliar o pólo lateral, medial e porção central da cabeça da mandíbula na radiografia panorâmica, observa-se que na região do pólo lateral há uma menor sobreposição de imagens. No entanto, o profissional deve ter cuidado quando examinar esta estrutura, pois há uma projeção do pólo lateral durante a obtenção da imagem. Sendo assim, a imagem correspondente ao pólo lateral pode ser confun-

dida com a do pólo medial. Isso ocorre porque o feixe de raios X na radiografia panorâmica incide de baixo para cima, com uma angulação de aproximadamente 10 graus e também pelo fato de a radiografia panorâmica constituir-se um corte tomográfico curvo.

Moraes *et al.*[11] (2001) citaram como vantagens da radiografia panorâmica a fácil comparação entre os dois lados da cabeça da mandíbula e ramos ascendentes, já que a imagem pode ser vista simultaneamente e a possibilidade em detectar alterações patológicas nos elementos dentários e maxilares, que às vezes, podem causar sintomas de dor na região articular. É uma técnica relativamente fácil, e os aparelhos mais modernos têm programas específicos para ATM, permitindo imagem das articulações sem a necessidade de expor o restante da mandíbula. Os autores consideraram a radiografia panorâmica um ótimo exame para diagnosticar fraturas e assimetria facial óssea presentes na região da ATM.

Métodos

A amostra foi constituída de seis radiografias panorâmicas para ATM obtidas de duas mandíbulas humanas secas parcialmente dentadas, sem distinção de gênero ou idade. Para cada mandíbula foram executadas três radiografias, sendo duas para análise da anatomia do côndilo e uma para estudo da distorção da imagem presente na região. Os côndilos apresentavam aspecto aparente de normalidade.

Foram utilizadas esferas metálicas de diâmetros conhecidos. As esferas menores (2,5 mm de diâmetro) destinaram-se ao estudo anatômico, enquanto as esferas maiores (5,0 mm de diâmetro) foram utilizadas para verificar se a distorção das imagens obtidas.

As esferas menores foram posicionadas na porção mais anterior, mais posterior, medial e lateral da cabeça da mandíbula. Para se estudar a distorção da imagem radiográfica nesta região foi posicionada uma esfera de 5 mm na porção mais superior da cabeça da mandíbula.

As radiografias panorâmicas para ATM foram executadas no aparelho ortopantomográfico Rotograph Plus, fabricado pela Villa Sistemi Medicali (Buccinasco, Itália), a 10 mA, 14 segundos de exposição e quilovoltagem mínima (60 kVp). Foi colocado um filtro de alumínio atenuador no colimador do aparelho para compensar a ausência de tecidos moles.

Os filmes panorâmicos utilizados foram da marca Kodak, tipo TMG RA 1 e tamanho 12,7 x 30,5 cm, acondicionados em chassi porta-filmes rígido, contendo placas intensificadoras de velocidade média, da marca Kodak (Lanex Regular).

As mandíbulas foram posicionadas na mentoneira do aparelho respeitando o posicionamento correto quanto ao plano sagital mediano e buscando se aproximar do posicionamento em relação ao plano de Frankfurt. Buscou-se assim a padronização de todos os exames realizados.

O processamento químico radiográfico foi realizado por meio da processadora automática com roletes A/T2000 XR, fabricada pela Air Techniques Incorporated (EUA), com soluções químicas da marca Kodak Readymatic. Obteve-se assim uma padronização na densidade e no contraste.

As regiões da cabeça da mandíbula examinadas foram: porção mais anterior, porção mais posterior, porção mais superior, pólo lateral e pólo medial. Os resultados radiográficos correspondentes às posições reais das esferas são observados nas Figuras 1 e 2.

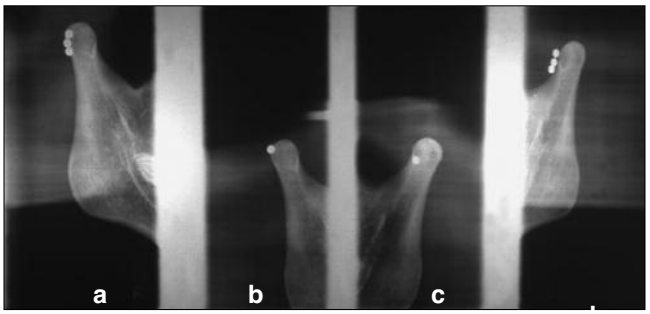

Figura 1. Radiografia panorâmica especial para ATM com as esferas posicionadas nos pontos "a", "b", "c" e "d" (da esquerda para direita).

A Figura 1 apresenta as imagens obtidas na radiografia panorâmica especial para ATM com as esferas menores posicionadas nas seguintes porções da mandíbula:

Ponto "a": três esferas metálicas menores na porção posterior da cabeça da mandíbula do lado direito.

Ponto "b": uma esfera menor no pólo medial da cabeça da mandíbula do lado direito.

Ponto "c": uma esfera menor no pólo lateral da cabeça da mandíbula do lado esquerdo.

Ponto "d": três esferas menores na porção anterior da cabeça da mandíbula do lado esquerdo.

A Figura 2 apresenta a radiografia panorâmica com os seguintes pontos analisados:

Ponto "c": três esferas menores metálicas no pólo lateral da cabeça da mandíbula do lado direito.

Ponto "e": esfera maior de 5 mm de diâmetro na porção superior da cabeça da mandíbula do lado esquerdo, utilizada para verificar a ampliação horizontal e vertical na região.

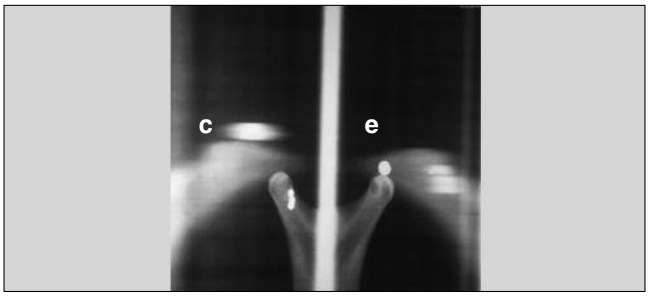

Figura 2. Radiografia panorâmica especial para ATM com as esferas posicionadas nos pontos "c" (esquerda) "e" (direita)

Com régua milimetrada transparente mensurou-se na imagem radiográfica o diâmetro em milímetros da esfera no sentido vertical e horizontal. Dividiu-se a distância horizontal pela vertical e obteve-se a distorção da imagem na região pelo índice H/V.

Resultados

1 – Quando as esferas metálicas foram posicionadas na porção mais posterior da cabeça da mandíbula (*"a"*), suas imagens se sobrepuseram à imagem da cortical posterior da cabeça da mandíbula.

2 – Quando as esferas metálicas foram posicionadas na porção mais anterior da cabeça da mandíbula (*"d"*), verificou-se que suas imagens também se posicionaram na região mais anterior.

3 – Quando a esfera foi colocada no pólo medial da cabeça da mandíbula (*"b"*), sua imagem se posicionou na região posterior da cabeça da mandíbula, sobrepondo a cortical posterior da região citada. Porém, em relação à esfera posicionada realmente na região posterior, ela se posicionou mais para posterior.

4 – Quando a esfera foi posicionada no pólo lateral da cabeça da mandíbula (*"c"*) verificou-se que sua imagem se posicionou bem próximo da cortical interna da região anterior da cabeça da mandíbula.

5 – Observou-se, através do índice H/V, que a ampliação vertical foi maior que a horizontal, quando a esfera foi posicionada na porção mais superior (*"e"*). Foi encontrado, portanto, distorção da imagem radiográfica na região, com valor para o índice H/V igual a 0,83.

Discussão e Conclusão

Para se obter informações confiáveis da região da ATM é necessário a execução de duas ou mais técnicas radiográficas, o que estão de acordo Richards e Gurner[13] (1985) e Brooks *et al.*[3] (1997).

A forma como o feixe de raios X incide na região da ATM provoca distorções da própria imagem, prejudicando o correto diagnóstico (Welander e Wickman[17], 1978; Welander *et al.*[16], 1982; Dawson[8], 1993; Chomenko[6], 1995; Brooks *et al.*[3], 1997).

Imagens fantasmas e simulação de patologias são causadas pela sobreposição de imagens (Dawson[8], 1993; Chilvarquer[4], 1995). Corroborando a opinião dos autores acima, Welander e Wickman[17] (1978) afirmaram a importância de se conhecer as distorções da radiografia panorâmica para avaliar entidades patológicas, deformidades pós- operatórias e malformações.

A distorção e ampliação verificadas na porção superior da cabeça da mandíbula levam os autores a concordar com Tronje *et al.*[14] (1981) e Brooks *et al.*[3] (1997). Na radiografia panorâmica não é aconselhável que sejam feitos diagnósticos de pequenas alterações; pode ocorrer a ampliação da cabeça da mandíbula; mensurações horizontais não são confiáveis, devido ao efeito da distorção; a distorção é menor quanto mais arredondado for o objeto radiografado.

Neste estudo as imagens da porção anterior e posterior da cabeça da mandíbula puderam ser bem observadas, contrariando Chomenko[7] (1982), que afirmou que a imagem da região anterior e posterior da cabeça da mandíbula ficam prejudicadas na radiografia panorâmica. Porém, este estudo foi realizado em radiografias panorâmicas especiais para ATM, enquanto Chomenko[7] (1982) utilizou a radiografia panorâmica; o que desperta o interesse de um novo estudo comparando as duas técnicas radiográficas.

Devido à angulação de incidência dos raios X ocorre uma projeção do pólo lateral sobre si próprio durante a obtenção da imagem dificultando a avaliação desta porção da cabeça da mandíbula, o que está de acordo Almeida *et al.*[1] (2000). Pode-se observar também, na imagem radiográfica, que há uma sobreposição de imagens das porções posterior e medial da cabeça da mandíbula. A imagem radiográfica das duas regiões se sobrepõem na cortical posterior da cabeça da mandíbula.

Conclui-se que as regiões anterior, medial e posterior da cabeça da mandíbula podem ser determinadas na radiografia panorâmica especial para ATM, concordando com Richards e Gurner[13] (1985), embora estes autores tenham chegado à conclusão semelhante utilizando a radiografia panorâmica, o que vem reforçar a necessidade de estudos comparando as duas técnicas radiográficas.

Em todas as imagens obtidas nas radiografias panorâmicas especiais para ATM, a localização da porção anterior, posterior e superior não se alterou, correspondendo com a respectiva região radiografada da cabeça da mandíbula. Verifica-se também que houve sobreposição de imagens da região do pólo medial com a região da porção posterior da cabeça da mandíbula. Não é possível localizar o pólo lateral corretamente por não ter se posicionado no contorno da imagem da cabeça da mandíbula.

Busca-se durante a execução das radiografias, simular um correto posicionamento da cabeça do paciente, padronizando os exames radiográficos. É importante ressaltar que diferenças existentes entre este e outros estudos, incluindo o posicionamento, a técnica radiográfica e a interpretação radiográfica dos autores podem levar a resultados e conclusões discordantes.

Referências

1. Almeida SM, Manzi FR, Gonçalves M, Pereira TCR. Avaliação anatomorradiográfica da articulação temporomandibular em radiografias panorâmica e transcranianas, Accurad-200 e Updegrave. *Rev Fac Odontol Univ Passo Fundo* 2000; 5(2): 37-43.

2. Berrett A. Radiology of temporomandibular joint. *Dent Clin North Am* 1983; 27(3): 527-40.

3. Brooks SL, Brand JW, Gibbs SJ, Hollender L, Lurie AG, Omnell KA *et al.* Imaging of the temporomandibular joint: a position paper of the American Academy of Oral and Maxillofacial Radiology. *Oral Surg Oral Med Oral Pathol Oral Radiol Endod* 1997; 83(5): 609-18.

4. Chilvarquer I. Imagenologia da ATM. *In*: Barros JJ, Rode SM. *Tratamento das disfunções craniomandibulares*, ATM. São Paulo: Santos; 1995. p. 129-51.

5. Chilvarquer I, Langlais RP, Nummikoski PV. A new technique for imaging the temporomandibular joint with panoramic x-ray machine. Part II: Positioning with the use of patient data. *Oral Surg Oral Med Oral Pathol* 1988; 65(5): 632-6.

6. Chomenko AG. *Atlas for maxillofacial pantomographic interpretation*. Chicago: Quintessence; 1995. p. 82-9.

7. Chomenko AG. Structure of the TMJ as viewed on the pantomograph. *J Prosthet Dent* 1982; 48(3): 332-5.

8. Dawson PE. *Avaliação, diagnóstico e tratamento dos problemas oclusais*. 2ª ed. São Paulo: Artes Médicas; 1993. 686p.

9. Greenan RW. Panoramics for the temporomandibular joint. *Funct Orthod* 1997; 14(3): 26-8.

10. Haiter Neto F, Almeida SM, Bóscolo FN, Gonçalves M. Avaliação de cinco técnicas radiográficas da ATM na observação de desgastes ósseos realizados na fossa mandibular e eminência articular de crânio macerados. *Rev Fac Odontol Bauru* 2000; 8 (1/2): 11-22.

11. Moraes LC, Duarte MSR, Medici Filho E, Moraes MEL. Imagens da ATM – técnicas de exames. *J Bras Ortod Ortop Facial* 2001; 6(36): 502-7.

12. Payne M, Nakielny RA. Temporomandibular joint imaging. *Clin Radiol* 1996; 51(1): 1-10.

13. Richards LC, Gurner IA. An assessment of radiographic methods for the investigation of temporomandibular joint morphology and pathology. *Aust Dent J* 1985; 30(5): 323-32.

14. Tronje G, Welander U, McDavid WD, Morris CR. Image distortion in rotational panoramic radiography. IV. Object morphology; outer contours. *Acta Radiol Diagn* 1981; 22(6): 689-96.

15. Varoli FP, Buscatti MY, Costa C, Oliveira JX. Estudo dos graus de ampliação entre elipsopantomografias e ortopantomografias [Resumo]. *RPG Rev Pós Grad* 2001; 8(3): 272.

16. Welander U, Wickman G. Image distortion in narrow beam rotation radiography. *Acta Radiol Diagn* 1978; 19(3): 507-12.

17. Welander U, McDavid WD, Tronje G. Theory of rotational panoramic radiography. *In*: Langland OE, Langlais RP, Morris CR. *Principles and practice of panoramic radiography*. Philadelphia: Saunders; 1982. p. 37-54.

Recebido em 24/11/2004
Aceito em 21/01/2005